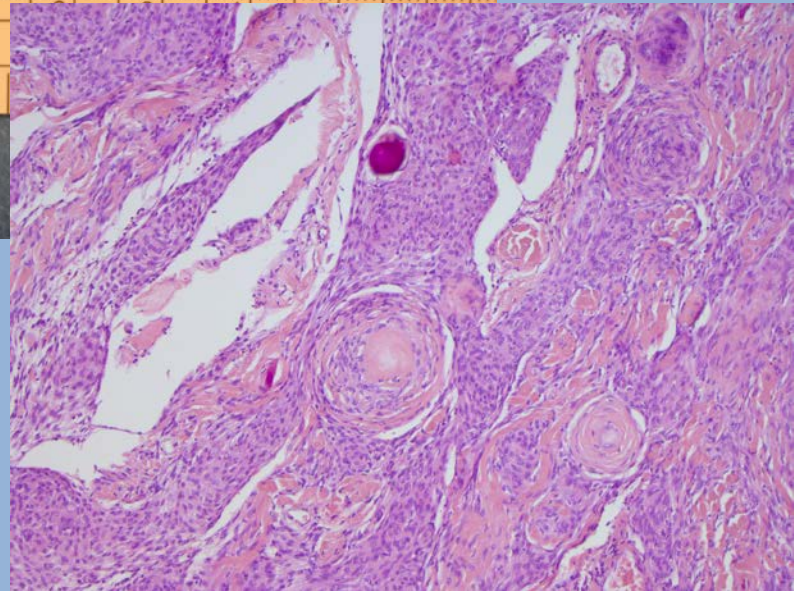
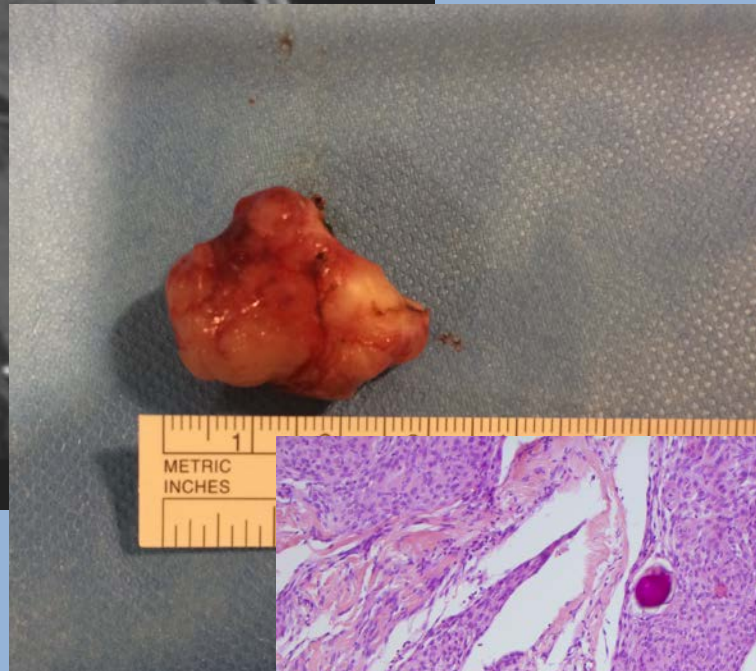
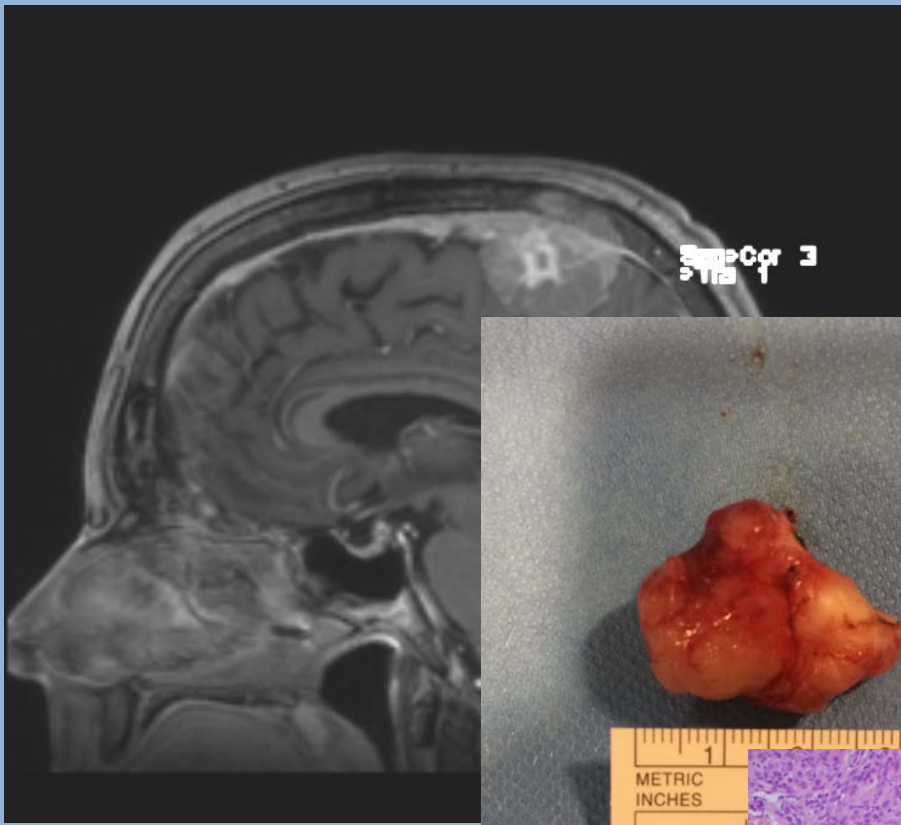# Retningslinjer for behandling af meningeomer

Dansk Neuro-Onkologisk Gruppe  
2017

## Indholdsfortegnelse

1. Forord .....	3
2. Indledning.....	4
3. Klinik .....	4
4. Epidemiologi .....	4
5. Ætiologiske faktorer .....	5
5.1 Neurofibromatose type II.....	5
5.2 Ioniserende stråling.....	5
5.3 Hormonelle faktorer.....	5
5.4. Andet.....	6
6. Billeddiagnostik .....	6
6.1 Formål med billeddiagnostik.....	6
6.2 Indledning .....	6
6.3 CT skanning .....	6
6.4 MR skanning.....	7
6.5 Angiografi .....	8
6.6 Registrering af tumorstørrelse .....	9
6.7 PET skanning .....	9
7. Behandling.....	10
7.1 Indikationsstilling .....	10
7.2 Mål for kirurgi.....	11
7.3 Komplikationer til kirurgi.....	12
7.4 Behandlings-algoritme .....	13
7.5 Spinale meningeomer .....	14
7.6 Strålebehandling .....	15
7.7 Medicinsk antineoplastisk behandling.....	17
7.8 Opfølgning efter behandling .....	18
8. Understøttende behandling .....	19
8.1 Smertebehandling .....	19
8.2 Epilepsi .....	19
8.3 Glukokortikoidbehandling.....	20
9. Patologi.....	20
10. Rehabilitering .....	22
11. Bilag .....	22
11.1 Patologi .....	22
11.2 Kodificering .....	25
12. Referencer .....	25

## 1. Forord

Disse retningslinjer for behandling af patienter med intrakranielt eller intraspinalt meningeom er udarbejdet af en arbejdsgruppe nedsat af DNOG. Retningslinjerne er baseret på *Retningslinjer for behandling Af MENINGEOMER* fra 2010, men opdateret med bidrag af fagpersoner indenfor for hvert område.

Retningslinjerne er udarbejdet af en tværfaglig gruppe bestående af neurolog, neuropatolog, neuroradiolog, onkolog og neurokirurger. Fra hver af de kirurgiske afdelinger har en repræsentant været inddraget.

Retningslinjerne læner sig op af to nylige opdateringer, især "EANO guidelines for the diagnosis and treatment of meningiomas" og "An evidence-based treatment algorithm for the management of WHO Grade II and III meningiomas". Hvor der ikke ligger faste anbefalinger på opfølgning både før og efter behandling, har kirurgi-arbejdsgruppen taget nogle beslutninger, der også har taget hensyn til praktikalitet. Herunder har vi i videst muligt omfang søgt at ensrette disse anbefalinger for at gøre det praktiske i hverdagen lettere.

Vi håber, I vil tage godt imod de nye retningslinjer og finde dem brugbare i jeres hverdag.

Jane Skjøth-Rasmussen

Medlem af DNOG, formand for arbejdsgruppen.

Arbejdsgruppen bestod af:

Prof. Frantz Rom Poulsen, Neurokirurgisk afdeling, Odense Universitetshospital

Overlæge Peter Birkeland, Aalborg Universitetshospital

Afdelingslæge Mahmoud Albarazi, Aarhus Universitetshospital

Overlæge Birthe Krogh Rasmussen, Neurologisk Afdeling, Nordsjællands Hospital Hillerød

Overlæge Vibeke Andrée Larsen, Neuroradiologisk klinik, Rigshospitalet

Overlæge Edith Nielsen, Neuroradiologisk afdeling, Aarhus Universitetshospital,

Overlæge Helle Broholm, Neuropatologisk laboratorium, Rigshospitalet

Prof. Overlæge, Ian Law, Klinik for Klinisk fysiologi, Nuklear Medicin og PET, Rigshospitalet

Overlæge Charlotte Haslund, Onkologisk afdeling, Aalborg Universitetshospital

Afdelingslæge Slavka Lukacova, Aarhus Universitetshospital.

Afdelingslæge Tina Munch, Neurokirurgisk klinik, Rigshospitalet/Statens Seruminsitut, København

## 2. Indledning

I 2016 blev der rapporteret 759 nye tilfælde af meningeomer i Cancerregisteret. Tumor udgår fra villi arachnoidale-cellerne og vokser under samtidig placering af hjernen. Meningeomer er typisk lokaliseret parasagittalt over de cerebrale konveksiteter og ved kilebensvingen, men ses også i den cerebellopontine vinkel, i relation til lamina cribrosa, planum sphenoidale, intraventrikulært og i spinalkanalen. Under 2% findes ekstraduralt. Det kan være i orbita, parafaryngealt, cavum nasi, næsens bihuler eller cavum oris. En ukendt andel af de rapporterede tilfælde er uden kliniske symptomer og må anses for tilfældige fund.

## 3. Klinik

Symptomerne samler sig i 3 hovedgrupper:

1. Fokale neurologiske symptomer bestemt af tumorlokalisering (pareser, synsfeltforstyrrelser, afasi, personlighedsændringer mv.).
2. Symptomer på forhøjet intrakranielt tryk (hovedpine, kvalme, opkastning).
3. Irritation (fokale epileptiske anfald).

### *Anbefaling*

Der rejses mistanke om tumor af meningeomtype eller andre langsomt voksende tumorer ved fokale neurologiske symptomer og udfald, der langsomt progredierer over måneder til år med eller uden fokale epileptiske anfald.

Symptomer på gradvist indsættende øget intrakranielt tryk er et generelt tegn på tumor cerebri og kan i sjældne tilfælde være forårsaget af et meningeom.

Hos en del af patienterne har symptomerne, der førte til fundet ikke direkte relation til tumor og opfattes som tilfældigt fund. En andel findes ved MR skanning grundet udredning for hovedpine. Den præcise incidens af tilfældigt fundne meningeomer er svært at fastslå, da grænsen mellem hovedpine der skyldes et middelstort hhv. et mindre meningeom, og årsagen til hovedpine er svært at skelne. Man bør ikke umiddelbart udnævne et mindre meningeom til årsagen for hovedpine. Hvis patienten bliver opereret, forsvinder hovedpinen sjældent.

## 4. Epidemiologi

Prævalensen af histologisk verificerede meningeomer er 97,5/100.000 ifølge et stort amerikansk epidemiologisk studie, og der ses en markant overhyppighed blandt kvinder (K:M ratio 1,8). M:K ration er dog er aldersafhængig, og således er overhyppigheden af meningeomer blandt kvinder mest udtalt for aldersgruppen 35-44-årige (K:M ratio 3,15). Incidensraten øges for begge køn markant med alderen. (Wiemels et al. 2010).

Ifølge et dataudtræk fra Landspatientregisteret har ca. 9.400 personer i Danmark fået en meningeomdiagnose januar 1995 - juli 2017, heraf 6.700 kvinder og 2.700 mænd (K:M ratio 2,5). I 2016 sås 759 nye tilfælde af intrakranielle meningeomer i Danmark, et tal som de senere år har været støt stigende, formentlig grundet et stigende antal tilfældigt opdagede meningeomer.

Imidlertid formodes den reelle prævalens at være langt højere, idet de fleste meningeomer er asymptomatiske. Således har man i et MR baseret prævalensstudie fundet meningeom hos 1,1 % af kvinderne og 0,9 % af mændene (Vernooij et al. 2007). Et opdateret studie af samme gruppe finder i 2016 prævalens på 2,5 % (Bos et al. 2016) ved en lidt ældre og større kohorte. En formodet prævalens på 1% - 2% indebærer således, at det reelle antal personer i Danmark med et intrakranielt meningeom groft estimeret er ca. 55.000 - 110.000 personer. Langt de fleste meningeomer er histologisk benigne (WHO grad I, 90 - 95%). De resterende er enten

atypiske (WHO grad II) eller maligne (WHO grad III). For de atypiske og maligne meningeomer gælder, at der er en lille overhyppighed af mænd (Park et al. 2009).

## 5. Ætiologiske faktorer

### 5.1 Neurofibromatose type II

Neurofibromatose type II forekommer med en prævalens på ca. 1:50.0000 og skyldes mutationer i NF2 genet, et tumorsuppressorgen lokaliseret på kromosom 22 (22q12.2). Neurofibromatose type II kan have autosomal dominant arvegang, men kan også opstå som følge af de novo mutationer. Karakteristisk for lidelsen er acusticusschwannomer, men disse patienter har også en markant overhyppighed af meningeomer, oftest multiple.

### 5.2 Ioniserende stråling

Ioniserende stråling i høje doser er en veletableret, men i Danmark sjælden, ætiologisk årsag til udvikling af meningeomer. Typisk drejer det sig om personer, som har været eksponeret for stråling efter detonation af nukleare våben (Sadamori et al. 1996) og personer, som har fået højdosis strålebehandling af tinea capitis eller neoplastiske lidelser (Pollak et al. 1998; Sadetzki et al. 2000; Strojan et al. 2000). Latenstiden fra strålingseksponering til udvikling af et meningeom er rapporteret til mellem 15 og 20 år (Al-Mefty et al. 2004; Strojan et al. 2000). Derimod er der ikke fundet sammenhæng mellem diagnostisk røntgenstråling og udvikling af meningeomer. Højdosis ioniseret stråling disponerer for udvikling af meningeom af en mere aggressiv variant. Til forskel fra de sporadiske meningeomer findes oftere en mutation på den korte arm af kromosom 1 (Shoshan et al. 2000). Prævalensen af multiple meningeomer er øget ved stråleinducerede meningeomer i forhold til sporadisk opståede meningeomer (Al-Mefty et al. 2004).

### 5.3 Hormonelle faktorer

#### *Kvindelige*

Baseret på overhyppigheden af meningeomer hos kvinder, sporadisk forekomst af eksplosiv vækst af kendte meningeomer under graviditet, og det faktum at de fleste meningeomer udtrykker progesteron- (88%) og/eller østrogenreceptorer (40%) (Korhonen et al. 2006), har ført til et betragteligt antal epidemiologiske studier af mulige sammenhænge mellem både endo- og exogene kvindelige hormonelle faktorer og forekomsten af meningeomer. Således har man undersøgt mulige sammenhænge med endogene faktorer som paritet (reproduktionshistorie), tidlig menarche, alder ved første fødsel, antal graviditeter samt exogene faktorer som hormonterapi i forbindelse med menopause samt brug af hormonale kontraseptiva. Resultaterne har været modstridende, og på nuværende tidspunkt er der ikke grundlag for at konkludere nogle sikre sammenhænge. (Blitshteyn et al. 2008; Custer et al. 2006; Jhavar et al. 2003; Lee et al. 2006; Smith et al. 2005; Wigertz et al. 2006; Wiemels et al. 2010).

#### *Mandlige*

Omkring 39 % af meningeomer er androgenreceptor-positive (Korhonen et al. 2006), og enkelte case-kontrolstudier har fundet signifikante sammenhænge mellem indtag af mandligt kønshormon-regulerende medicin og forekomsten af meningeomer (Gil et al. 2011, Cea-Soriano et al. 2012). Om end fundene er interessante, er disse studier imidlertid begrænsede af studiepopulationernes relativt beskedne størrelser og meget lave antal eksponerede cases. Derfor må man afvente større kohortestudier til at belyse, hvorvidt der reelt er sådanne sammenhænge.

#### *Andre hormonelle faktorer*

Meningeomer udtrykker i høj udstrækning også andre receptorer, herunder prolaktin-, GnRH-, og somatostatinreceptorer. Disse receptorer eventuelle betydning for meningeomers vækst er endnu uafklarede.

## 5.4. Andet

### *Mobiltelefoni*

Teorier om mulige sammenhænge mellem mobiltelefoni og meningeomer har tiltrukket sig en del opmærksomhed. Om end særligt de langsigtede konsekvenser af den udbredte anvendelse af mobiltelefoni af gode grunde endnu ikke er klarlagt, findes der på nuværende tidspunkt ingen sikre holdepunkter for, at brug af mobiltelefoni medfører øget risiko for meningeomer.

### *Brystkræft*

Der er fundet øget forekomst af meningeomer blandt patienter med brystkræft. Med en vis sandsynlighed beror denne øgede forekomst på observations bias, og hvorvidt der foreligger en reel sammenhæng er ikke tilstrækkeligt belyst.

### *Fedme/fysisk aktivitet*

To metaanalyser har fundet signifikant sammenhæng mellem fedme og øget forekomst af meningeomer (Niedermaier T, 2015; Sergentanis TN 2015). Niedermaier et al. finder endvidere at individer som dyrker meget motion har en nedsat risiko for udvikling af meningeom sammenlignet med individer med lav fysisk aktivitet. Det kan dog ikke udelukkes, at disse effekter er påvirket af observations bias, idet både fedme og lav fysisk aktivitet er associeret med øget morbiditet, og dermed muligvis øget diagnostik af asymptomatiske meningeomer.

## 6. Billeddiagnostik

### 6.1 Formål med billeddiagnostik

- Påvisning af tumor
- Tumorlokalisering
- Tumorkarakteristik
- Tumorumfang
- Neuronavigation

### 6.2 Indledning

Et typisk meningeom er en velafgrænset ekstraaksial tumor med kraftig, homogen kontrastopladning, som medfører en impression i det underliggende hjernevæv med central forskydning af de subarachnoidale vener og cortex. Ofte ses en mindre ansamling af cerebrospinalvæske ved tumorbasis og mellem tumor og cerebrum som udtryk for den ekstraaksiale beliggenhed.

Billeddiagnostik i form af CT eller MR er afgørende ved diagnosticering og behandlingsmonitorering af meningeomer. Desuden er der behov for billeddiagnostik, primært MR ved differentialdiagnostiske overvejelser.

Det er ikke muligt ved billeddiagnostik at skelne mellem de specifikke histologiske undergrupper af meningeomer.

### 6.3 CT skanning

CT vil i 70-80 % af alle tilfælde vise en velafgrænset tumor med en bred basis mod dura. På CT skanning uden kontrastforstærkning vil tumor oftest fremstå som en homogen isodens proces. CT kan tydeligt vise de ossøse effekter af en langsomt voksende proces såsom remodellering og hyperostose af den omkringliggende kranieknogle. Det samme gælder tumorforkalkninger, som ses hos omkring 25 %.

Meningeomer diagnosticeres ofte på CT enten som tilfældigt fund eller ved akut CT som led i udredning af fx krampeanfald.

### *Kontrastdosering ved CT-skanning*

Der er ingen randomiserede studier til fastlæggelse af den optimale dosering. Der anvendes typisk en kontrast dosis på 50-100 ml kontrast med en koncentration på 250-300 mg jod/ml. Kontrasten gives som intravenøs bolus.

## 6.4 MR skanning

### *Generelt*

MR giver sammenlignet med CT flere informationer om de intrakranielle forhold.

Typisk vil et meningeom ses som en velafgrænset proces med forskydning af cortex. Ved MR scanning uden anvendelse af kontrast er typiske meningeomer hypo- til isointense på T1-vægtede billeder og iso- til hyperintense på T2-vægtede billeder i forhold til den underliggende cortex.

Efter intravenøs indgift af gadoliniumholdig kontrast, vil 85-95% af meningeomer vise en tydelig, relativt homogen opladning og ofte (60%) også en såkaldt dural tail, som er kontrastoplading i den del af dura, der ligger i umiddelbar relation til tumorbasis.

Dural tail er typisk, men ikke patognomonisk for meningeomer.

10-15 % af meningeomer har et atypisk udseende på MR såsom heterogen kontrastoplading, cyster, ringoplading, blødning og fedtlignende indhold, hvorved de kan ligne metastaser eller maligne gliomer.

Især såkaldte sekretoriske meningeomer kan have et moderat intraaksialt, vasogent ødem. Årsagen til ødemet er ikke sikkert klarlagt, og der er ikke sikker korrelation mellem ødemomfang og tumorstørrelse.

### *MR angiografi*

Meningeomer kan vokse ind i de venøse durale sinus, og det kan være værdifuldt at supplere standardudredningen med CT- eller MR-angiografi, som kan vise om der er hel eller delvis okklusion af en sinus. Desuden kan relationen til omkringliggende arterier kortlægges.

### *Perfusionsvægtet MR (PWI)*

PWI kan bidrage med non-invasive fysiologiske målinger af tumorvaskulariseringen og det relative cerebrale blodvolumen (rCBV). Denne undersøgelse har ingen væsentlig plads i diagnosticering eller opfølgning af meningeomer.

### *Kontrastdosering ved MR-skanning*

Der foreligger ingen randomiserede studier, der fastslår den optimale kontrastdosis ved mistanke om cerebrale tumorer. En række ikke-randomiserede undersøgelser viser, at en gadoliniumdosis på 0,1 mmol/kg kropsvægt giver en effektiv kontrastforstærkning med en god patientsikkerhed. I kontrolforløbet af ikke-opererede meningeomer er det ikke nødvendigt at give i.v-kontrast, hvis tumor er målbar på sekvenserne uden kontrast.

### *Anbefalet MR-protokol*

MR cerebrum standard protokol.

Der skal altid foreligge T1, T2 og T2-FLAIR sekvens enten i enkelt plan eller som rekonstruktioner af 3D sekvens. Snittykkelsen skal være højst 4-5 mm. Hvis der gives kontrast, foretages der typisk 3D T1 sekvens efterfølgende, så undersøgelsen kan anvendes til navigation. Der kan evt. suppleres med diffusionssekvens og relevante angiosekvenser.

MR cerebrum standard protokol			
Sekvens	Snitplan	Snittykkelse	Us.område
T2-vægtet	Sagittal	4-5 mm	Hele hjernen
T2 FLAIR*	Aksial/coronal	4-5 mm	Hele hjernen
T1-vægtet	Aksial	4-5 mm	Hele hjernen
T1-vægtet med kontrast	Aksial/coronal/sagittal	4-5 mm	Hele hjernen
DWI (diffusions vægtet sekvens) ***	Aksial	4-5 mm	Hele hjernen
Evt. T1 3D efter kontrast	Aksial	0.5-1.5 mm	Individuelt
Evt. MR-angio arteriel (TOF) **	Aksial	-	
Evt MR-angio venøs (fase-kontrast) **	Aksial/sagittal	-	

Tabel 1: Anbefalet MR-protokol

\*) FLAIR: fluid attenuated inversion recovery. \*\*) skal dække det relevante område. \*\*\*) skelne mellem nekrotisk tumor og absces samt mellem tumor og iskæmi.

Udover standardprotokollen kan der være behov for specielle protokoller ved sellære og parasellære processer samt processer i den cerebellopontine vinkel. Navigations-vejledte procedurer som operation og stråleterapi kræver specielle MR- og CT protokoller, der er tilpasset de lokale krav til neuronavigation. Det vil være tidsbesparende at inkludere en navigationssekvens ved den primære MR skanning.

Ved behov for undersøgelse af spinalkanalen kan følgende protokol anvendes:

T1 og T2 sagittal sekvens med snittykkelse på 2-4 mm.

Hvis der gives kontrast suppleres med sag T1 efter kontrast og desuden axial T1 og T2 med 3-5 mm snittykkelse over patologien.

MR spinalkanal standard protokol			
Sekvens	Snitplan	Snittykkelse	Us.område (FOV)
T1 før og efter kontrast	Sagittal	2-4 mm	30-50 cm
T1 før og efter kontrast	Aksialt i områder med patologi	4-5 mm	12-14 cm
Evt. T2	Sagittal/aksial	4-5 mm	30-50 cm

Tabel 2: MR af spinal kanalen

## 6.5 Angiografi

MR- og CT-angiografi har erstattet digital subtraktionsangiografi (DSA). DSA anvendes herefter alene i forbindelse med præoperativ embolisering.

### Anbefaling

MR skanning med kontrast anbefales til alle patienter med mistænkt meningeom. Der bør som minimum foreligge T1, T1 med kontrast, T2 og T2-FLAIR. T1 vægtede sekvenser efter kontrast-



indgift skal foreligge i aksial, koronal og sagittal plan af hensyn til den anatomiske udbredning og evt. operationsplanlægning. Dette kan opnås med en T1-vægtet 3D-sekvens med rekonstruktioner. Den primære undersøgelse kan med fordel inkludere en serie, der er kompatibel med den lokale neurokirurgiske og onkologiske afdelings navigationsystem.

## 6.6 Registrering af tumorstørrelse

Der foreligger ingen nationale eller internationale anbefalinger om billeddiagnostisk opfølgning af meningeomer, ligesom der ikke findes retningslinjer for angivelse af tumorstørrelse. Der er dog udarbejdet forslag til specielle kriterier for cerebrale maligne tumorer ([Macdonald et al. 1990](#); [Wen et al. 2010](#)), som også anses for egnet til udmåling af meningeomer. Volumetrisk måling er tidskrævende og uden væsentlig gevinst ([Galanis et al. 2006](#)).

Det anbefales at der foretages mål i to på hinanden vinkelrette planer. I opfølgingsforløbet er det vigtigt at sammenligne med den *sidst foretagne skanning* men herudover *også med en meget tidlig skanning*, idet en meget langsom vækst ellers vil kunne overses.

### *Anbefaling*

På basis af litteraturgennemgang anbefales det således, at meningeomstørrelsen vurderes ved udmåling af største diameter i 2 planer.

## 6.7 PET skanning

### *Generelt*

68Ga –DOTATOC og DOTATATE PET scanning er meget sensitivt for meningeom væv, og kan identificere ca. 10 % flere, men ofte små, meningeomer end konventionel MR ([Afshar-Oromieh et al., 2012](#); [Rachinger et al., 2015](#)). 68Ga -DOTAx PET scanning er ikke specifikt for meningeomer, idet receptoren udtrykkes i en lang række andre tilstande ([Virgolini et al., 2010](#)).

### *Anbefalet PET protokol*

- Ca. 100 MBq 68Ga -DOTAx iv injektion 45 – 60 min inden PET skanning.
- Der anvendes et skanningsfelt over hjernen af scanningsvarighed 10-20 min rekonstrueret med højst mulig opløsningsevne.
- Ved vurdering af spinale meningeomer eller systemisk spredning anvendes helkrops PET/CT
- Afgrænsningen af meningeomet sker i 3D som en kombination af signalændringerne ved Ga68-DOTA PET og MR.

### *Klinisk anvendelse*

PET skal primært opfattes som en understøttende billeddiagnostisk modalitet til MR og CT til den undergruppe af patienter, hvor disse teknikkers diagnostiske nøjagtighed kan være udfordret ([Galldiks et al., 2017](#)). Anvendelsen af PET skanning til meningeom-diagnostik er stadig under udvikling. Ingen undersøgelser dokumenterer forbedret overlevelse eller forbedret tumor kontrol ved supplerende PET skanning.

1. Primær diagnose
  - a. Ingen oplagt anvendelse.
2. Præoperativ planlægning
  - a. Bestemmelse af tumorbyrden/antallet af læsioner ([Bashir et al., 2015](#))
  - b. Afgrænsning af tumor ([Rachinger et al., 2015](#); [Kunz et al., 2017](#)), f.eks. ved
    - i. tumorer parasagittalt, i orbita og basis cranii
    - ii. mistanke om nedvækst gennem hulrum og vener eller infiltration i muskler og knogle ([Kunz et al., 2017](#))
    - iii. Artefakter på MR: indsat metal, forkalkninger el blødning
3. Stråleterapi planlægning

- a. Terapifeltet (GTV) vil ændres hos ca. 80 % af patienterne og reduceres hos ca. 50 % sammenholdt med konventionel MR (Nyuyki et al., 2010; Combs et al., 2013; Graf et al., 2013)
4. Differentiering mellem behandlingsfølger og aktivt tumorvæv, herunder tvivl om resektionsgraden postoperativt. (Rachinger et al., 2015; Kunz et al., 2017).
5. Bestemmelse af tumorbyrden og optagelsesgraden i meningeomer forud for peptid receptor radionuclid terapi. Behandlingen anses stadig for eksperimentel.

Organisation:

Metoden er implementeret i alle regioner i Danmark og anvendelse af <sup>68</sup>Ga -DOTATOC til meningeomer er godkendt som ny behandling/diagnostik i RegionH i 2013.

## 7. Behandling

### 7.1 Indikationsstilling

Ved fund af et eller flere intrakranielle meningeomer, en langsomt voksende oftest godartet tumor, er indikationsstillingen særlig vigtig. I en del tilfælde findes et intrakranielt meningeom tilfældigt i forbindelse med udredning for symptomer, der ikke nødvendigvis kan relateres til tumor. Her er hovedpine en hyppig årsag til fund af små tumores, der ikke sikkert kan relateres til hovedpine. Andre årsager til hovedpine bør udelukkes og behandling iværksættes. Hovedpine alene er en svag indikation, og mange har fortsat hovedpine efter operation, hvis dette er eneste symptom.

#### *Tilfældige fund*

Stadigt flere meningeomer er tilfældige fund. Meningeomer udgør 27 % af alle intrakranielle tumorer i Cancerregistret i Danmark. Incidencen er stigende, hvilket stemmer overens med, at de oftere findes ved skanning af andre årsager. Naturforløbet er, at en del af tumorerne vokser, hvis de følges tilstrækkeligt længe. Et studie fra Sverige viser dog, at 65% ikke vokser i den første ti-års periode (Jadid et al 2015). Den umiddelbare operationsindikation er svag. Patienter tilbydes i stedet forløbskontrol med regelbunden MR-skanning med scanning 1, 3, 5, 7 og 10 år. Ved differential-diagnostiske overvejelser udføres den første kontrol efter 3-6 måneder.

#### *Primær vurdering*

Ved en patient med nydiagnosticeret meningeom er vigtigste anamnese udover årsagen til skanning andre sygdomme, som kunne ændre behandling eller observation. Her tænkes på differentialdiagnose overfor især metastaser, om end der forligger flere observationer på samtidig forekomst af meningeom, perifer cancer-sygdom og cerebrale metastaser. En anden vigtig oplysning er tidligere strålebehandling, hvilket disponerer til grad II meningeom og hereditære genetiske sygdomme. Ved fravær af disse kan observation gøres. Se også figur 1.

#### *Indikation for kirurgi*

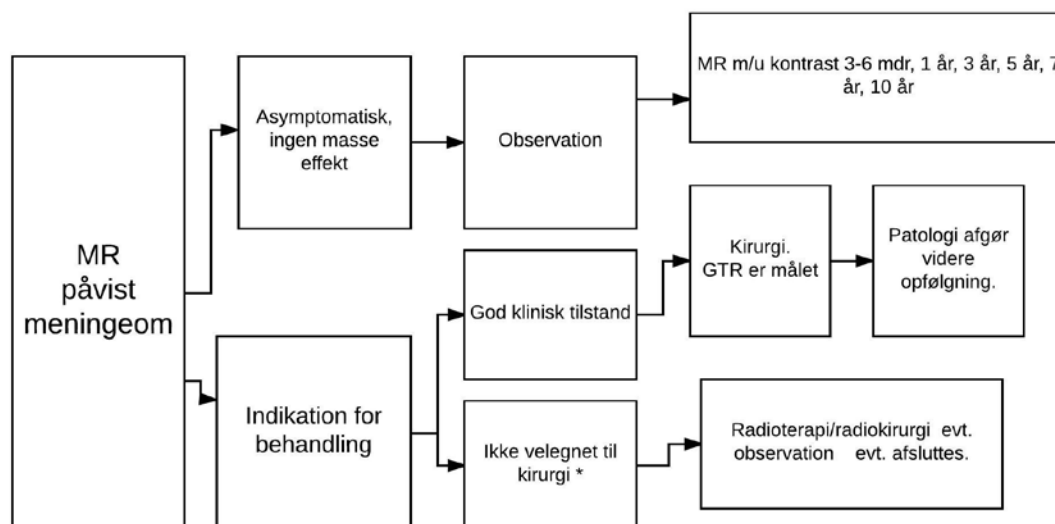
- Masseeffekt (kompression af gyri med signal på FLAIR) herunder ødem.
- Symptomer/epileptisk anfald
- Påvist vækst
- Patientens ønske
- Risiko for forværret prognose ved at udsætte kirurgi (specielt for skull base meningeom)

#### *Relative kontraindikationer*

- Høj alder
- Komorbiditet
- Vanskelig lokalisation
- Kort forventet restlevetid

Som altid bør enhver behandlingseffekt vægtes overfor mulige komplikationer. Således kan det være et let valg at tilbyde operation for et meningeom hos en yngre person med et lille, men let tilgængeligt meningeom ved første konsultation. Har man ikke dokumenteret sikker vækst bør dette fortsat overvejes grundigt da en ikke ubetydelig del af patienterne får sequelae (20-40 % - se senere). Et svensk arbejde (Jadid et al. 2015) fandt vækst hos 35 % over en 10 årig periode.

Spørgsmålet om steroidbehandling per- og postoperativt samt epilepsi behandles i kap. 9 for understøttende behandling.



Figur 1. Anbefalinger ved første medicinske kontakt.

\* refererer til relative kontraindikationer.

Der anbefales MR med kontrast indledningsvis. Ved opfølgende kontroller kan MR uden kontrast anvendes (se også radiologi afsnit) hvis tumors størrelse sikkert kan vurderes på sekvenser uden kontrast. Der kan vælges CT til observation ved kontra-indikationer for MR (pacemaker).

## 7.2 Mål for kirurgi

Målet med kirurgi er at fjerne tumor/sygdommen. Afhængigt af alder, lokalisation og klinisk tilstand kan det være tilrådeligt at fjerne den symptom-givende del og efterlade f.eks. en mindre del i sinus eller på basis cranii. Som hovedregel vil det forventes muligt at fjerne konveksitetsmeningeomer komplet, hvorimod det ved andre med en mere kompliceret lokalisation kan være tilrådeligt med delvis fjernelse. Som altid skal muligheden for komplikation vægtes over for forventet gevinst af behandlingen.

Tidligere har Simpson gradering være valgt som mål for kirurgi. Denne er baseret på kirurgens observationer under operation og kan være subjektiv. Er ofte variabelt rapporteret. I nyeste guideline fra EANO (Goldbrunner et al. 2016) anbefales som minimum dette suppleret med postoperativ MR enten efter 48 timer eller 3 måneder. Her angives den kirurgiske fjernelse efter GTR (gross total resection) eller STR (sub total resection), som er basis for flertallet af nuværende studier.

I spinal kirurgi er målet ligeledes GTR. Se afsnit om spinal kirurgi.

Se tabel 3 (fra EANO guidelines). Simpson grades of resection and corresponding EORTC/RTOG definitions of extent of resection.

	Definition	Grad af fjernelse
<b>Grade 1</b>	Gross total resection af tumor, dura vedhæftning og abnorm knogle	GTR
<b>Grade 2</b>	Gross total resection af tumor og koagulation af dura vedhæftning	GTR
<b>Grade 3</b>	Gross total resection af tumor uden resection af dura vedhæftninger eller extradurale gennemvoksninger	GTR
<b>Grade 4</b>	Partiel fjernelse af tumor	STR
<b>Grade 5</b>	Biopsi af tumor	

Tabel 3: EANO guidelines om grad af fjernelse.

EORTC= European Organisation for Research and Treatment of Cancer

RTOG= Radiation Therapy Oncology Group

### 7.3 Komplikationer til kirurgi

Komplikationer efter meningeomkirurgi kan deles op i morbiditet og mortalitet.

Noget tyder på at morbiditeten er faldet. Et amerikansk studie (Ambekar et al.) fandt en morbiditet på 1,3 % mod et tidligere studies mortalitet på 5 % (fra før årtusindskiftet). Andre har lignende mortalitet (Hasselid et al) ved supratentorielle konveksitetsmeningeomer, og morbiditeten synes at stige med alderen, idet en meta-analyse (Poon et al.) på plus 65-årige fandt en mortalitet på 6,6 % (lokalisationsuafhængig).

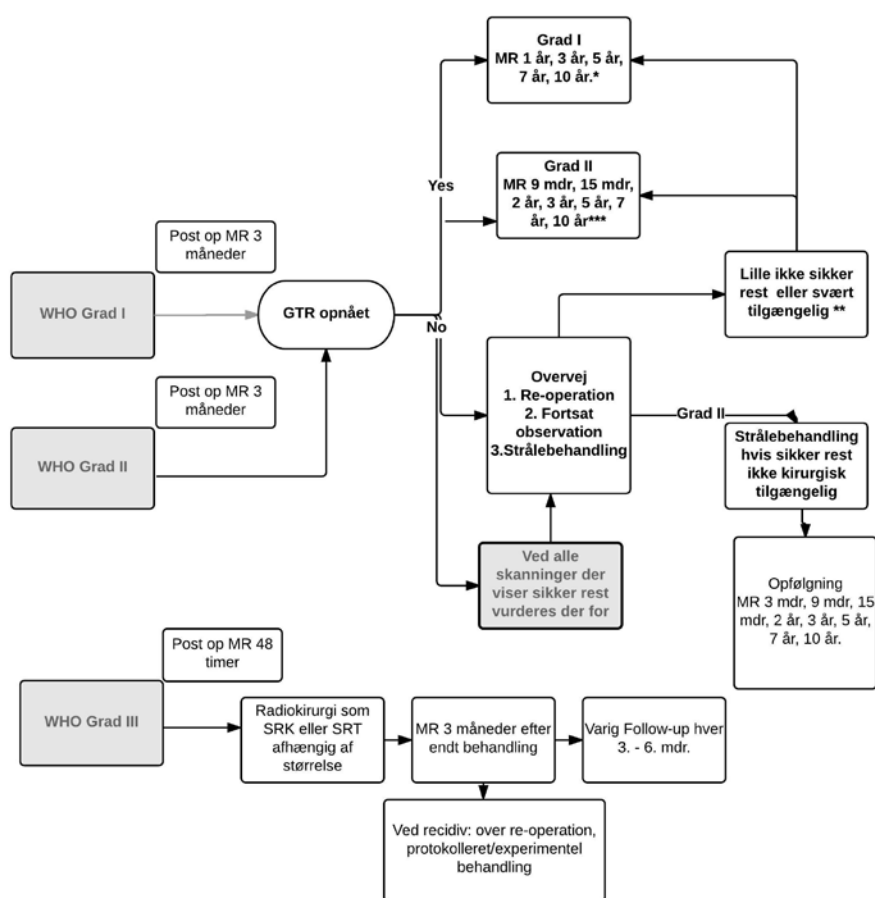
Morbiditetsfrekvens varierer også i forhold til, hvad der opfattes som morbiditet. Et hollandsk studie (van der Vossen et al) finder, at 40% har kognitive og/eller emotionelle problemer postoperativt, herunder depression hvor tidligere nævnte meta-analyse hos plus 65-årige har en komplikationsrisiko på 20 %. Postoperativ epilepsi kan ligeledes opfattes som morbiditet og har alene en risiko på 12 % (se senere).

En variabel faktor for komplikationsrisiko er den kirurgiske adgang, hvor nyere metoder til skull base med endoskopi har en endnu ikke fuldt afklaret rolle.

En meta-analyse med fokus på komplikationer (Wong et al.) finder bl.a. komplikationer med dura-luknings defekt ved (1%-24%), postoperativt peritumoralt ødem (2%-10%), tidlig postoperative kramper (1%-12%), infektion (0%-4%), post-operative hæmatomer (1%-2%) og andre medicinske komplikationer på 6-7 %. For skull base er der øget risiko for komplikationer (op til 36 %), en del heraf med liquor-sivning. Særligt for komplikationer ved skull base kirurgi er ofte tæt relation til såvel kranienerver som centrale arterier hvilket øger risikoen for komplikationer hertil med både synspåvirkning, infarkter og dissektionsaneurismer. For alle operationer gælder endvidere så vidt muligt, at særlige hensyn skal tages mhp. bevarelse af vener og sinii.

Risiko for postoperativ blødning/ødem begrunder intensiv overvågning 6 – 24 timer postoperativt, herunder akut CTC hvor nytillkomne udfald og/eller fald i GCS (Glasgow Coma Scale) ikke skønnes en direkte konsekvens af operationen.

## 7.4 Behandlings-algoritme



Figur 2. Behandlings-algoritme

\* CT kan anvendes i udvalgte tilfælde

\*\* EANO anbefaler MR årligt og kunne vælges her. Valget afhænger af om der er mulig eller sikker rest.

Ved sikker rest bør der overvejes re-operation, fortsat observation eller bestråling. Ved Grad I kan en rest observeres, før behandling iværksættes og først ved sikker vækst henvises til fornyet behandling evt. re-operation forud for strålebehandling.

\*\*\* Der vælges tættere opfølgning ved Grad 2 initialt. Ved hver sikker vækst overvejes behandling.

**Meningeom grad I**

- *Observation:* Incidentielle små meningeomer uden masseeffekt og symptomer observeres initielt. Første skanning 3-6 måneder af differential-diagnostiske årsager, derefter 1,3,5,7 og 10 år efter første observation. Kan afkortes ved høj alder.
- *Kirurgi:* der stræbes efter GTR defineret som Simpsom grad 1, 2 og 3.
- *Strålebehandling:* ved små tumorer, personer over 65 år eller svært tilgængeligt tumorer, kan der behandles med stereotaktisk strålebehandling (5 års PFS (progression free survival) er 86 – 100%). Hvis større kan fraktioneret RT gives (54 Gy på 1,8 til 2,0 pr fraktion), 5 års PFS er 75 – 92%.
- *Kombination:* af kirurgi og SRT giver 5 års PFS som ved GTR.
- *Opfølgning:* GTR konfirmeres ved 3 måneders MR med kontrast. Herefter 1, 3, 5, 7 og 10 år efter operation. Samme opfølgning anbefales ved kombinationsbehandling.
- Ved kendt subtotal resektion er recidiv-risiko på 10 år mellem 55 og 100 %.
- For GTR er recidiv-risiko på 10 år mellem 20 og 39 %.

**Meningeom grad II**

- *Observation:* ved tidligere strålebehandling er risikoen for, at meningeomer grad II højere.

- *Behandling: Kirurgi:* der stræbes efter GTR defineret som Simpsons grad 1, 2 og 3.
- *Strålebehandling:* der foreligger IKKE valide studier til at anbefale up-front RT ved GTR (Prospektive randomiserede studier på vej).  
Ved inkomplet fjernelse (STR) bør RT overvejes, men der foreligger alene data til at anbefale RT ved sikker progression (med eller uden kirurgi først). Standard fraktioneret RT bør vælges fremfor stereotaktisk strålebehandling.  
Obs: langtidsrisiko for strålefølger er 53 % over 12 år.  
Obs: der synes at være forskel på strålefølsomhed hos gr. II (fravær af histopatologisk nekrose medfører bedre følsomhed)
- *Kemoterapi:* Bør foregå protokolleret. Se også afsnit 7.7 om medicinsk antineoplastisk behandling.
- *Opfølgning:* MR skanning efter 3 måneder, herefter 9 mdr, 15 mdr, 2 år, 3 år, 5 år, 7 år og 10 år. Ved inkomplet resektion bør 48 timer MR foretages. (recidiv rate på 5 år er 30 % ved GTR og 40 % på STR)

### **Meningeom grad III**

Er karakteriseret ved invasiv vækst i cortex, høj recidiv risiko og kan metastasere systemisk.

- *Behandling:* GTR er målet efterfulgt af RT 54 Gy på 1,8 -2,0 /fraktion. (Ved mistanke præ- eller peroperativ bør 48 timers kontrolskanning overvejes af hensyn til efterfølgende strålebehandling).
- *Opfølgning:* Første gang efter behandling 3 måneder, herefter hver 3 - 6 måned afhængig af vækst potentiale.
- 5 års PFS er mellem 12 og 75 % trods kirurgi og SRT.
- *Kemoterapi:* Bør foregå protokolleret. Se også afsnit 7.7.

## **7.5 Spinale meningeomer**

I hovedtræk er anbefalinger for behandling af spinale meningeomer det samme som for kranie. Der er dog nogle specielle forhold, som beskrives nedenfor.

### *Kirurgisk resektion*

Det er usikkert, om Simpson Grad I har bedre langtidsoutcome end gr.II grundet komplikationsrisiko ved Simpson gr. 1 fjernelse (det gælder især ventrale tumorer og dem med svære forkalkninger i dural tilhæftning).

Ved svært tilgængelige tumorer anbefales stråling (SRT eller SRK) uden kirurgi først.

### **Opfølgning**

Litteraturen er sparsom på området. Det skønnes ud fra litteraturen, som trods alt er tilgængelig, at recidiv-risikoen for spinale meningeomer er mindre end for de kranie. De spinale kirurger i Danmark arbejder aktuelt på en fælles strategi for opfølgning, der er meningsfyldt i forhold til risiko for recidiv af belastningen af patienten ved unødige kontroller. Som foreløbige retningslinjer kan nedenstående anvendes indtil andet foreligger. Det skal understreges, at evt. lokalt fastlagte retningslinjer kan anvendes indtil videre.

### **Tilfældigt fundne spinale meningeomer der ikke kræver kirurgi**

Disse kontrolleres med planlagte MR-skanninger efter 3-6 måneder af differential-diagnostiske overvejelser. Herefter 1, 2 og 4 år efter første skanning.

Kan afsluttes tidligere ved høj alder eller anden komorbiditet.

### **Ved excision (GTR) eller resektion (STR) af meningeom**

#### **WHO grad I:**

Ved grad I og radikalt opereret :

MR-kontrol efter:

- 3 mdr. for radikalitet. Ved opnået GTR
- Ny MR af columna 15 måneder efter operation.

Ved fortsat fravær af rest eller recidiv afsluttes.

Ved grad I og ikke radikalt opereret:

MR kontrol efter:

- 3 måneder. Ved ikke radikal operation (STR)
- MR af columna 1, 2 og 4 år efter første kontrol.

Ved fravær af vækst kan de fastlagte kontroller afsluttes.

Hvis resten vokser/bliver symptomatisk, må man overveje operation/strålebehandling.

### **WHO grad II**

MR-kontrol efter:

- 3 mdr. for radikalitet. Ved opnået GTR
- Ny MR af columna 15 måneder efter operation.

Ved fortsat fravær af rest eller recidiv afsluttes.

Ved opnået STR:

MR-kontrol efter yderligere:

- 1 år; hvis stationært, så atter efter
- 1 år; hvis stationært, så atter efter
- 2 år.

Såfremt stadig stationært afsluttes.

Hvis resten vokser/bliver symptomatisk, må man overveje operation.

Der er ikke indikation for upfront opfølgende strålebehandling ved grad II.

*Restmeningeom:*

Evt. strålebehandling hvis det sidder kirurgisk utilgængeligt.

*Kirurgisk tilgængelig rest, der udviser vækst:*

Operation.

### **WHO grad III:**

Uanset opnået GTR eller STR bør patienten vurderes ved onkologisk afdeling for opfølgende onkologisk behandling. Individuelt opfølgingsprogram anbefales.

## **7.6 Strålebehandling**

Der henvises i øvrigt til DNOG retningslinjer for strålebehandling 2016. Her bringes det for meningeomer gældende:

### *7.6.1 Indikationer*

Se under punkt 7.4

- For meningeomer grad I og grad II uden GTR overvejes observation, reoperation eller strålebehandling. Postoperativ RT for WHO grad I og II meningeomer anbefales ved sikker rest, der ikke er tilgængelig for kirurgi, og som udviser vækst.
- For meningeomer grad III anbefales postoperativ RT.
- Meningeomer med placering hvor der hos patienten foreligger øget kirurgisk/anæstesiologisk risiko er en anden situation, hvor primært RT kan anvendes.

Meningeomer lokaliseret nær CNS-strukturer med særlig strålefølsomhed ("risiko-organer" fx hjernestamme, øjne, forreste synsbaner) og større meningeomer (>3,5 cm i diameter) og meningeomer grad II og III bør behandles med konventionel fraktioneret RT. Meningeomer med anden placering kan behandles stereotaktisk.

### *7.6.2 Metode og teknik*

Der kan skelnes mellem stereotaktisk og konventionel fraktioneret RT.

- Stereotaktisk RT
  - den rumgeometriske præcision er stor

- målområdet inkluderes i et felt geometrisk tilpasset tumor-volumen
- strålefeltet defineres typisk af 90% isodosiskurven svarende til tumormargin
- behandlingen kan udføres som enkelt fraktion ("radiokirurgi", SRK) eller fraktioneret ("stereotaktisk radioterapi", SRT)

SRK er en engangsstrålebehandling, der oftest anvendes til metastaser, men kan i udvalgte tilfælde anvendes til små meningeomer/små rest-områder (mindre end 2 cm i diameter, dosis 18-20 Gy). SRT vælges, når tumor er mindre end 3 cm i diameter og behandles med dosis 24-27 Gy/3 fraktioner. SRK eller SRT anvendes kun til udvalgte grad I meningeomer.

- Konventionel fraktioneret RT
  - feltet defineres med mindre rumgeometrisk præcision
  - målområdet derfor typisk omfattet af et ret stort behandlingsfelt
  - på grund af feltstørrelse/bestrålet volumen kun egnet til standard fraktioneret behandling

De fleste meningeomer behandles med konventionel fraktioneret RT. Der vælges højere dosis til WHO grad II og III (typisk 59,4-60 Gy/30-33 fraktioner) end WHO grad I (54 Gy/28-30 fraktioner). Særlige forhold og planlægning af strålebehandlingen er beskrevet i DNOG retningslinjer for strålebehandling ([www.dnog.dk](http://www.dnog.dk)).

### 7.6.3 Behandlingsresultater

RT af meningeomer medfører stort set aldrig totalt tumorsvind. I stedet opereres med begrebet "tumorkontrol", hvorved forstås, at der ved efterfølgende neuroradiologiske undersøgelser ikke påvises vækst af tumor. Tumorkontrol indbefatter således både partiel regression og stationære forhold.

Ved grad I meningeom opnås høj sandsynlighed for tumorkontrol i form af en stationær eller let volumenreduceret tumor ved hjælp af RT. I litteraturen refereres kontrolrater mellem 80% og 90% (Goyal et al.2000). Ved grad II og grad III meningeom opnås i mange tilfælde et primært større svind af tumor, men recidivrisikoen på længere sigt er samtidig større.

### 7.6.4 Behandlingskomplikationer

Planlægning af strålefeltet bør tage hensyn til særligt strålefølsomme strukturer ("risiko-organer"), således at disse medbestråles i så ringe grad som muligt.

Toksiciteten ved RT af meningeomer relaterer sig især til risiko for stråleinduceret skade på nervus opticus, chiasma og hypofyse, eftersom meningeomer med beliggenhed i relation til disse strukturer udgør hovedparten af strålebehandlede meningeomer. I litteraturen opgøres risikoen for stråleinducerede skader dog kun til få procent, men mange opgørelser lider under inklusion af patienter med utilstrækkelig varighed af opfølgning. Da permanente skader efter strålebehandling indtræder med betydelig latens, kan man almindeligvis ikke udtale sig om varige skader i studier, der har mindre end 2 års opfølgning (Rogers and Mehta 2007). Risikoen for akut stråleinduceret ødem er meget beskedent. Øget risiko for komplikationer forekommer, når patienten tidligere er strålebehandlet. I disse tilfælde skal risikoen for komplikationer vejes op imod mulighed/sandsynlighed for at opnå tumorkontrol, risiko ved ingen behandling og muligheder for andre behandlingsmodaliteter.

### Anbefaling

1. Ikke-operabelt radiologisk diagnosticeret meningeom hvor der er påvist tumorvækst: RT primær behandling. RT-dosis sædvanligvis 60 Gy fraktioneret eller SRS (18-20 Gy/ 1 fraktion) eller SRT (24-27 Gy/3 fraktioner).
2. Grad I-II: Observation. Sekundært RT ved progression. Dosis 54 Gy (grad I), 60 Gy (grad II)
3. Grad I og II uden GTR: RT overvejes, hvis reoperation ikke er mulig. RT-dosis 54 Gy (grad I), 60 Gy (grad II).
4. Grad III: Indikation for postoperativ RT. Dosis er sædvanligvis 60 Gy.



## 7.7 Medicinsk antineoplastisk behandling

Behandlingsresponsen ved systemisk behandling af recidiverende meningeomer, når der ikke længere kan tilbydes operation eller strålebehandling, er dårlig. Der har været afprøvet flere medicinske behandlingsprincipper uden effekt.

En oversigtsartikel af systemisk behandling af meningeomer har vist, at den mediane progressionsfrie overlevelse var 9-30 uger for benigne meningeomer og 4-26 uger for atypiske eller maligne meningeomer (Kaley T et al. 2014).

Cyclofosfamid, adriamycin og vincristin har været afprøvet som adjuverende behandling på maligne meningeomer med begrænset effekt (Chamberlain MC 1996)

Hydroxyurea, et oral kemoterapeutika, er afprøvet i flere studier med små patient-kohorter dog med yderst beskedne effekt (Mason et al 2002., Newton HB 2007). I et retrospektivt studie med 35 patienter, som fik Hydroxyurea var der ingen med radiologisk respons. Median progressionsfri overlevelse var 2 måneder (Chamberlain MC 2012).

Temozolomid er undersøgt i et prospektivt fase II studie med 16 patienter, hvor ingen af patienterne havde effekt af Temozolomid(Chamberlain MC 2004)

70% af meningeomerne er progesteron receptor positive og 30% er østrogen-receptor-positive, derfor har anti-hormonel behandling været afprøvet, desværre uden effekt (Chamberlain MC 2012). Megace(oral progesteron antagonist) har været afprøvet i et lille studie med 9 patienter uden effekt (Grunberg et al 1990).

SWOG et dobbelt blindet fase III randomiseret studie med Mifepristone(antiprogesteron)/ placebo, hvor 164 patienter blev inkluderet. 80 patienter fik Mifepristone i 2 år og 84 patienter fik placebo i 2 år. Der var ingen statistisk signifikans på overlevelsen mellem de to grupper. (Yongli et al. 2015). Ligeledes har Tamoxifen været afprøvet på 21 patienter, hvor kun 1 patient havde partiel respons, derfor har Tamoxifen ingen plads i behandling af meningeomer (Goodwin et al. 1993).

Somatostatin-receptorer findes i næsten 90% af meningeomer. Et studie undersøgte behandlingen for recidiverende meningeomer med (90Y) - DOTATOC. 29 patienter blev behandlet, og hos 66% af patienterne viste 3 måneders skanningen stationær sygdom. Den mediane tid til progression var 61 måneder for patienter med benigne meningeomer og 13 måneder for patienter med atypiske og maligne meningeomer (Bartolomei et al. 2009). Et retrospektivt studie med LU-177 DOTATOC hvor 20 patienter indgik, havde 50% stabil sygdom med en median tid på 17 måneder. Den mediane progressionsfrie overlevelse var 32 måneder for grad I; 7.2 måneder for grad II og 2.3 måneder for grad III (Systhal et al. 2016). Ved tidligere opererede og strålebehandlede recidiverende meningeomer kan radionuklid behandling overvejes.

Targeteret terapi med VEGF (bevacizumab), EGFR(Erlotinib), VEGFR(Sunitinib) og PDGFR(Imatinib) er også afprøvet.

Maligne meningeomer producerer høje niveauer af vaskulær endothelial growth factor(VEGF). I et retrospektivt review studie med Bevacizumab(VEGF-hæmmer) var 15 patienter inkluderet. Median PFS var 26 uger, 6-mdr PFS var 44%. Det bedste radiologiske respons var stabil sygdom. Protokollerede prospektive studier med Bevacizumab ønskes med henblik på at vurdere effekten.

Et fase II studie med Imatinib med 2 kohorter inkluderede i alt 25 patienter. Den ene kohorte inkluderede WHO Grad I og II meningeomer, median PFS var 3 mdr. og 6-mdr PFS 45%. Den anden kohorte inkluderede WHO Grad III meningeomer, median PFS 2 mdr. og 6-mdr PFS 0%. Dvs. kun minimal effekt af Imatinib (Wen Py et al. 2009).

EGFR receptorer er overeksprimeret i mere en 60% af meningeomer. To studier er lavet med EGFR hæmmer Erlotinib og Gefitinib, hvor 25 patienter var inkluderet i hver studie, de viste 6

mdr-PFS på 25%. Altså ingen effekt af EGFR hæmmer på recidiverende meningeomer (Norden et al. 2010).

Et fase II studie med Sunitinib (tyrosin kinase hæmmer og anti-VEGFR), hvor 36 patienter blev inkluderet viste en median PFS på 5,2 mdr. og median overall survival på 24,5 mdr. Dog viste studiet også, at de patienter som var VEGFR-2 positive havde en PFS på 6,4 mdr. versus de VEGFR-negativ PFS på 1,4 mdr. (Kaley et al. 2015).

Systemisk behandling af meningeomer har således kun begrænset effekt og er ikke standard-behandling. Ligeledes har anti-hormonel behandling ingen plads i behandlingen af meningeomer (Goldbrunner et al. 2016)

Et EORTC fase II studie undersøger effekten af Trabectedin ved recidiverende meningeomer grad II og III (Presusser et al. 2012), hvorfra publikation afventes snarest.

Som tidligere anført bør patienter med meningeomer der behandles med systemisk behandling indgå i forsøgsprotokoller.

### *Anbefaling*

- Medicinsk behandling af meningeomer er ikke standardbehandling
- Ved tidligere opererede og strålebehandlede recidiverende meningeomer kan radionuklid behandling overvejes, men bør foregå protokolleret.
- Medicinsk behandling bør foregå i eksperimentelle protokoller

## 7.8 Opfølgning efter behandling

Efter behandling med hhv. operation, strålebehandling eller kombinationsbehandling, evt. supplerende kemoterapi er der behov for opfølgning. Endelig plan for opfølgning kan typisk planlægges efter kendskab til WHO grad. Det anbefales, især hvor det er svært at opnå en ren flade mod cortex grundet infiltration, at der gøres frysemikroskopisk analyse peroperativt. I de nye kriterier gør kortikal infiltration altid tumor mindst grad 2. Ved grad II eller III bør tidlig postoperativ skanning overvejes af hensyn til opfølgende behandling. Udover kontrol-forløbet er der enkelte områder, som kræver ekstra opmærksomhed.

### **Risikoen for epilepsi efter operation for supratentorielt meningeom**

Et amerikansk litteratur review har gennemgået risikoen for epilepsi og sammenhæng med operation for intrakranielle, supratentorielle meningeomer (Englot et al. 2016). I dette systematiske review fandtes ingen kontrollerede kliniske trials, og en mere liberal holdning til profylaktisk antiepileptisk behandling i ikke-skandinaviske lande kan have indflydelse på resultaterne. Studiet godtgør, at 69,3 % af de patienter der havde epilepsi forud for operationen blev anfaldsfri efterfølgende. Det fremgår ikke, hvor mange af disse patienter, der kunne undvære deres anti-epileptiske behandling.

Omvendt udviklede 12,3 % af alle de patienter, der ikke havde anfald inden operationen epilepsi som følge af eller i efterforløbet til det operative indgreb. Det er ikke dokumenteret, hvornår i relation til det operative indgreb, patienternes risiko for udvikling af anfald er størst, dog formentlig indenfor de første tre måneder postoperativt.

Det er ca. 12 % af alle patienter, der opereres for supratentorielle meningeomer, som udvikler epilepsi som følge af eller i efterforløbet til det operative indgreb.

Arbejdsgruppen overvejede at anbefale, at patienter der opereres for intrakranielle, supratentorielle meningeomer afholder sig fra at køre bil eller udsætte sig for fald fra højder eller anvende motoriserede arbejdsredskaber i tre måneder efter operation. Hvis patienten i denne periode ikke udvikler anfald, skønnes risikoen lav, og patienten kan af egen drift genoptage bilkørsel. Ifald patienten udvikler anfald henvises til afsnittet derom.

Der er ikke konsensus på dette område, og de Nationale Selskaber arbejder på at finde en generel anbefaling på dette område.

Patienter opereret for infratentorielle meningeomer skønnes ikke i forøget risiko for udvikling af epilepsi og skal derfor ikke af denne grund pålægges kørselsforbud.

## 8. Understøttende behandling

### 8.1 Smertebehandling

#### *Hovedpine*

For baggrundsbefolkningen er livstidsprævalensen for hovedpine i relation til ikke-vaskulære intrakranielle lidelser (herunder tumorer) 0,5 %. Til sammenligning er livstidsprævalensen for spændingshovedpine 70 % og for migræne 16 %. Ca. 15 % af befolkningen har hovedpine af spændingstype én gang om ugen eller mere (Rasmussen 1995, Lyngberg et al, 2005).

Når meningeomet bliver symptomgivende, optræder hovedpine hos mellem 25 - 60 % ([Forsyth and Posner 1993](#); [Schankin et al. 2007](#)). Kendt hovedpineanamnese prædisponerer til den tumorassocierede hovedpine. Patienter med kendt hovedpine beskriver forværring med både hyppigere og mere udtalt hovedpine. Hovedpine forekommer hyppigere ved de infratentorielle end ved de supratentorielle meningeomer. Der er oftest tale om en moderat episodisk hovedpine af spændingstype. Hos omkring 14% forekommer flere hovedpineformer. Ved forhøjet intrakranielt tryk ses anfaldsvis, minutter varende hovedpine med eller uden andre tryksymptomer.

#### *Trigeminusneuralgi*

Livstidsprævalensen for alle kraniale neuralgier i befolkningen er 0,5 %. Ved meningeomerne i den cerebellopontine vinkel forekommer trigeminusneuralgi med en prævalens på omkring 2 %. De neuralgiforme smerter opstår som følge af tumor-kompression af trigeminusnerven (Cruccu et al, 2008).

#### *Anbefalinger*

Behandlingen følger gældende standarder ([Dansk Hovedpine Selskab, Referenceprogram, 2010](#)). Ved behandlingsresistente smerter anbefales behandlingen varetaget i samråd med speciallæge i neurologi.

### 8.2 Epilepsi

Som det er kendt ved andre cerebrale tumorer genererer meningeomet fokale anfald, der optræder med eller uden sekundær generalisering. De epileptiske anfald er associeret til det peritumorale ødem, den direkte masseeffekt af tumor og ændringer i det peritumorale cellulære og molekulære miljø med øget koncentration af eksitatoriske aminosyrer til følge. De endelige mekanismer for hvordan de epileptogene netværk opstår er dog ikke fuldt forstået. Op til 40 % af patienter med meningeom har epileptiske anfald som sygdomsdebut. Hos omkring 60 % ophører de epileptiske anfald efter fjernelse af meningeomet (Xue et al, 2015). Prævalensen for varig meningeom-associeret epilepsi er ikke kendt. Prædisponerende til varig symptomatisk epilepsi er meningeomets placering i særligt epileptogene områder som f.eks. temporalt- eller frontoparietalt, svært peritumoralt ødem, graden af tumorfjernelse og den histologiske type.

Anfaldene kan genereres fra alle supratentorielle lokaliteter og ses hyppigst ved konveksitetsmeningeomer ([Lieu and Howng 2000](#)).

#### *Anbefalinger*

1. Der startes behandling efter 1. eller senest efter 2. anfald.
2. Der startes ikke rutinemæssigt forebyggende behandling før første anfald.
3. Den antiepileptiske behandling følger de gældende standarder og startes i samråd med neurologisk speciallæge.
4. Seponeringsforsøg efter 3 - 6 måneder ved radikal tumorfjernelse og anfaldsfrihed kan overvejes, men bør ske i samråd med neurologisk speciallæge.
5. Erhvervelse af kørekort, fornyelse af kørekort og kørselsforbud ved anfald følger gældende vejledning (Styrelsen for Patientsikkerhed 2017)

### 8.3 Glukokortikoidbehandling

Behandlingen er alene symptomatisk. Effekten forventes alene på det peritumorale ødem. Evidensen for steroidbehandling ved meningeomer er fortsat svag sammenlignet med den ved de maligne tumorer. Der foreligger endnu ingen publicerede undersøgelser med specifikt fokus på effekten af steroidbehandling på meningeomødem .

De foreliggende data i litteraturen om dette emne er sporadisk og stammer fra små serier omhandlende steroidbehandling af peritumoralt ødem ved intrakranielle neoplasier, herunder meningeomer. Hatam et al. (1982) fandt ingen signifikant effekt på ødemet målt på en skanning hos 5 meningeom patienter efter steroid-behandling. Samme fund gjorde Andersen and Jensen (1998), der kun kunne påvise en marginal ændring i ødemomfanget efter steroidbehandling. Skjoeth and Bjerre (1997) fandt overraskende stigning i ICP hos 5 meningeom-patienter efter steroidbehandling. Denne stigning afspejlede sig dog ikke i patienternes kliniske tilstand. Shiha et al. (2004) kunne herimod påvise en signifikant reduktion i det peritumorale ødem hos 4 patienter efter steroidbehandling. Reduktionen var dog mindre sammenlignet med den reduktion, de observerede ved metastaser og glioblastomer. Den engelske gruppe Mukherjee et al. (2015) påviste, at 3-5 dages præoperativ steroidbehandling af patienter med store olfactorius-meningeomer reducerede risikoen for komplikationer og morbiditet.

Steroidbehandling må derfor forbeholdes symptomatiske patienter med ødem og evt. masseffekt (f.eks. falxherniering). Disse patienter prioriteres til hastende operation, hvorfor behandlingen oftest er af få dages varighed. Da der ikke kan forventes dramatisk klinisk effekt, bør iværksættelse af behandlingen ikke sinke operationen.

Ved mindre peritumoralt ødem er effekten af steroidbehandling ikke målelig og bør derfor ikke iværksættes. Det er indlysende at behandlingen ikke er indiceret ved patienter uden ødem. Behandlingen fortsættes frem til patienten er restitueret (en eller to dage) efter operationen.

Seponering kan foregå hurtigt efter operation, hvis patienten er klinisk velbefindende.

## 9. Patologi

### *Neuropatologi*

Primære hjernetumorer klassificeres histologisk og graderes efter WHO kriterier (Louis 2016), hvor graderingen er en indikator for tumors biologiske opførsel – prognose.

Meningeomer inddeles i 3 grader:

- Lavgrads meningeom (WHO grad I)
- Atypisk meningeom (WHO grad II)
  - Anaplastisk/malignt meningeom (WHO grad III) - (se bilag A).

De spinalt lokaliserede meningeomer fordeler sig i forhold til supratentorielle meningeomer som 1:5. Spinale meningeomer er hyppigst hos kvinder, specielt i 4.-5. dekade – kvinder udgør her ca. 80 % af patienterne.

Under operation kan frysensnitsundersøgelse be- eller afkræfte meningeomdiagnosen. Vævet nedfryses i flydende kvælstof / isopentan og indstøbes i Tissue Tek. Der skæres frysensnit, som farves med hæmatoxylin-eosin og evt. van Gieson. På frysensnittene stilles en foreløbig diagnose, der er vejledende for det videre kirurgiske indgreb. Efter afgivelse af svar, bevares det frosne væv så vidt muligt nedfrosset.

Efter fjernelse af tumor sendes vævet tørt, dvs. uden formalinfiksativ hurtigst muligt til

de neuropatologiske laboratorier, hvor vævets mængde og udseende bedømmes af speciallæge. Hvis mængden tillader det, tages et vævsstykke fra til molekylærbiologisk undersøgelse (Biobank). Vævet nedfryses i flydende kvælstof/isopentan og opbevares ved -80°C.

Det resterende væv fikseres i formalin ca. ½ -1 døgn efter størrelse og indstøbes herefter i paraffin. I diagnostisk øjemed udføres histologiske farvninger, immunhistokemiske undersøgelser (IHC) og ved behov molekylær-biologiske undersøgelser som PCR (polymerase kædereaktion –ex NGS,850K), in situ hybridisering (ISH) og elektron mikroskopi (EM).

Meningeomer er mesenkymale tumorer der udgør >27 % af de primære hjernetumorer ([Cancerregisteret 2015](#)). Meningeomer er udgået fra meningotheliale (arachnoidale) celler og er derfor positive immunhistokemisk for vimentin og EMA (epithelial-membran antigen), sidstnævnte dog mindre konsistent i atypiske og anaplastiske meningeomer. Derudover kan PAS og Alcian van Gieson samt andre antistoffer benyttes til supplerende karakteristik og klassificering af tumorerne. Det kan dreje sig om Ki-67, PHH3, Somatostatinreceptor 2A, progesteron, CD68, S-100, CK, CEA, STAT6, Claudin-1, CD34 ([Louis 2016](#);[Perry et al. 1997](#)). Ligeledes vil nye markører løbende bliver undersøgt. Rationalet bag dette er, at en række molekylære ændringer er karakteristiske for forskellige typer af meningeomer – se ([Olar 2015](#), [Sahm 2016](#)) og nedenfor samt bilag C. Disse genetiske forandringer er dog stadig på det eksperimentelle niveau og indgår endnu ikke som diagnostiske, prognostiske eller prædiktive markører.

### *Ætiologiske faktorer*

Tumor optræder oftest isoleret - i > 90% af tilfældene, men kan være multiple, specielt i forbindelse med neurofibromatose type II (NF2). Neurofibromatose er karakteriseret ved udvikling af multiple tumorer såvel neurinomer på hjernenerver som på spinale nerver – specielt 8. hjernenerve, som meningeomer. Prævalensen er ca 1:50.000 og neurofibromatose er genetisk kendetegnet ved defekt/ tab i NF2 genet der er lokaliseret på kromosom –22q12 (LOH22q12). Genet er et tumorsuppressor-gen, og forandringer ses hos mellem 40-70 % af patienterne med meningeom uafhængig af grad. Dog ses frekvensen af NF2mutation at variere afhængig af meningeomsubtype – er således hyppigere blandt fibroblastiske meningeomer. Spinale meningeomer, der oftere er af psammomatøs type, har sparsomme genetiske forandringer i forhold til intrakranielle og oftest af LOH 22 type svarende til NF2 genet ([Barnholtz-Sloan and Kruchko 2007](#);[Louis 2016](#)).

Øvrige genetiske forandringer (se bilag C)

LOH 1p: er den eneste uafhængige genetiske forandring, der kan være vejledende for recidiv i totalt recesserede WHO Grad I meningeomer og den er associeret med dårligere prognose ([Louis 2016](#), [Commins et al. 2007](#)). Forandringen er dog ikke signifikant ved multivarians-analyse, men er rekommanderet som en screeningsmetode for histologisk benigne, men aggressive meningeomer.

LOH 9p21:

Patienter med anaplastiske meningeomer og LOH 9q21 er fundet at have en kortere gennemsnitlig overlevelse.

LOH 1p – 6q, 10p, 14q og 18q, gain 1q:

Forandringer der hyppigere ses ved atypiske meningeomer ([Gabeau-Lacet et al. 2009](#)).

LOH 9p og gains 17q23

Forandringer der hyppigere ses ved maligne meningeomer foruden dem ved atypiske meningeomer

### *Anbefalinger*

- At sikre både frosset og paraffinindstøbt væv samt blod til immunhistokemi

og molekylær biologi.

- *Undersøgelser:*

Klassifikation og gradering i henhold til WHO

Klassifikation og gradering af meningeomer har med den nye WHO fra 2016 ikke undergået revision bortset fra kriteriet med hjerneinvasion/infiltration.

Hjerneinvasion er således et selvstændigt kriterium for atypisk meningeom, helt på linje med mitoseindex på > 4mitoser men < 20 mitoser.

## 10. Rehabilitering

Omkring 90 % af patienterne med meningeom udskrives til hjemmet uden funktionstab.

Langt de hyppigst blivende udfaldssymptomer er kranienervepareser, som forekommer ved operation i specielle områder (f.eks. i den cerebellopontine vinkel), og ca. halvdelen heraf er blivende. Ved kranienervepareser kan øjen- og plastik-kirurgiske tiltag komme på tale (f.eks. operation for bulbus oculi fejlstilling).

Patienter med meningeom og følger efter operation kan have funktionsevnededsættelser, som omfatter problemområder af såvel fysisk, psykisk, social og eksistentiel karakter. Vurdering og planlægning af genoptræningen bør foregå i umiddelbar forlængelse af den primære diagnostik og operation. Rehabiliteringen baseres på et samlet skøn over patientens præmorbid funktionsniveau, funktionsniveauet postoperativt, langtids-prognosen, patient- og pårørende-ressourcer, behov og præferencer.

Rehabiliteringsindsatsen bør inkludere disse aspekter og følge retningslinjerne herfor, som gælder for gliomer inkluderende tværfaglige behovsvurderinger og indsatser (SST 2011, SST 2012, Opfølgingsprogram for hjernekræft, SST 2015, DNOG, Retningslinjer, 2016).

### *Anbefalinger*

- Det anbefales, at alle patienter vurderes præ- og post-operativt med henblik på tidligt indsættende postoperativ specialiseret neurorehabilitering.
- Det anbefales, at alle patienter som udskrives til hjemmet fra specialafdeling med fysiske og/eller psykiske deficits vurderes tværfagligt inden udskrivelse med henblik på vurdering af behov for videre genoptræning.
- Det anbefales at sikre behovsvurdering og justering af genoptræningsplaner ved ændringer i tilstanden.
- Det anbefales, at alle patienter og pårørende inddrages i den videre plan for rehabiliteringsindsatsen.
- Det anbefales, at der efter behov tidligt i forløbet etableres et tværfagligt samarbejde med egen læge, den kommunale hjemmepleje, fysioterapi og ergoterapi for at sikre et sammenhængende hjerneskaderehabiliteringsforløb.

## 11. Bilag

### 11.1 Patologi

#### BILAG A

World Health Organization (WHO) klassifikation og gradering af (CNS) meningeomer

WHO grad I (Snomed: M95300)

Meningotheliale (Snomed: M95310) I

Fibrøst (fibroblastisk) (Snomed: M95320)

Transitionelt (mixed) (Snomed: M95370)

Psammomatøst (Snomed: M95330)

Angiomatøst

Mikrocystisk

Sekretorisk

Lymfoplasmacyt-rigt  
Metaplastisk

WHO grad II (Snomed: M 95302)  
Chordoidt  
Clear celle (intrakranielt)  
Atypisk

WHO grad III (Snomed: M95303)  
Papillært (Snomed: M95381)  
Rhabdoidt  
Anaplastisk (malignt)

Meningeomer af enhver subtype eller grad med højt proliferation-index.

#### BILAG B

Meningeomgradering – diagnostiske kriterier

WHO grad I: (typisk) meningeom uden tegn på atypi (WHO grad II) eller anaplasi (WHO grad III).

WHO grad II:

Atypisk meningeom defineret ved

- Øget mitotisk index: mere end 4, men mindre end 20 mitoser på 10 High Power (x40) Field (HPF – defineret som 0.16mm<sup>2</sup> ) eller
- Hjerneinvasion bedømt ud fra histologien og/eller 3 af følgende tegn til atypi:
  - øget cellularitet
  - små celler med høj kerne/cytoplasma ratio
  - prominente nucleoli
  - tab af lobulær arkitektur (solid-patternless)
  - foci af "spontan" nekrose, der ikke kan forklares ved præoperativ tumor-embolisering

Chordoid meningeom

Clear celle meningeom (intrakranielt)

OBS: Hjerneinvasion

Invasion i hjernen i form af irregulære, tungelignende protusioner af tumorceller ind i parenkymet uden mellemliggende leptomeninges medførende reaktiv astrocytose. Tilstedeværelsen af hjerneinvasion peger på større recidiv-hyppighed og er tegn på atypi / anaplasi.

WHO grad III:

Anaplastisk meningeom – defineret ved

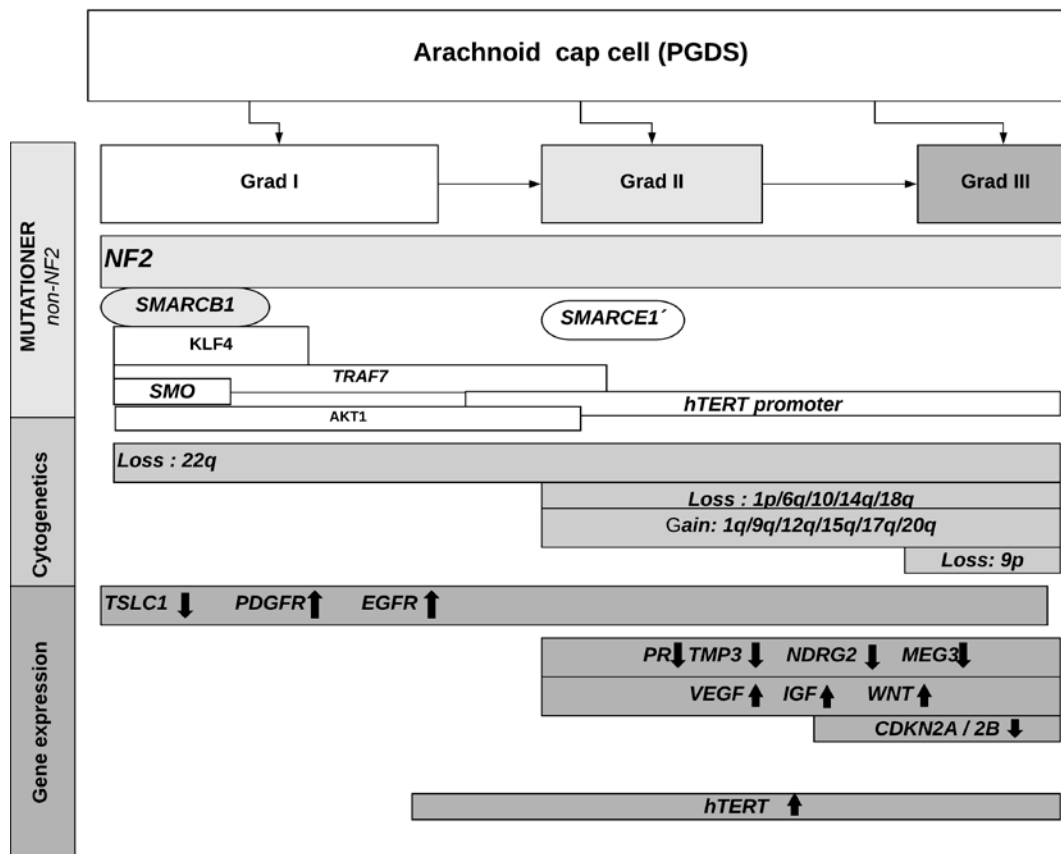
- Øget mitotisk index: 20 eller flere mitoser per 10HPF – og/eller
- Tydelige tegn på malignitet i forhold til kriterier som under atypi beskrevet

Papillært meningeom

Rhabdoidt meningeom

BILAG C

Genetiske forandringer i meningeomer





## 11.2 Kodificering

### BILAG D

Forambulant patient med formodet meningeom.

A DZ033 + D32\*

Ved indlæggelse og operation bekræftes diagnosen (WHO grad I eller II).

A D32\* + (T000\*\*\*) + AZCA1 + AZCK0 + AZCLO

K AAB00/AAB10

Kommentar: Procedurekoderne for kraniebasisoperationer (AAE) kan anvendes, men aktuelt udløser de en mindre (urimelig) DRG-værdi.

Ved postoperativt hæmatom.

A D32\* + (T000\*\*\*) + AZCA1 + AZCK0 + AZCLO

B DT810C +\_K AAB00/AAB10

K AAB00/AAB10

K AWE00

Amb-kontrol ved formodet fjernet meningeom.

A DZ090 + D32\*

Hvilket også er den ambulante diagnose fremover.

Hvis MR viser restmeningeom.

A D32\* + (T000\*\*\*) + AZCA4

Hvilket også er diagnosen fremover.

Hvis operation viser meningeom WHO-grad III.

A DC70\* + (T000\*\*\*) + AZCA1 + AZCK0 + AZCLO

K AAB00/AAB10

Kommentar: De to procedurekoder relaterer sig til kirurgens antagelse og ikke til patologidiagnosen. Det efterfølgende forløb kodes efter samme principper som ovenfor.

Tilfældigt fund af formodet meningeom.

A D32\* + (T000\*\*\*) + AZCA1 + AZCK2 + AZCL9

Senere kontakter.

A D32\* + (T000\*\*\*) + AZCA4

() : Ikke obligatorisk anatomisk lokaliserings tillægskode.

\_\_\_ : Cancerregistrering

## 12. Referencer

Acta Neurochir (Wien). 2015 Feb;157(2):225-30; discussion 230.. Epub 2014 Dec 14.

Afshar-Oromieh, A., Giesel, F.L., Linhart, H.G., Haberkorn, U., Haufe, S., Combs, S.E., Podlesek, D., Eisenhut, M. & Kratochwil, C. (2012). Detection of cranial meningiomas: comparison of (6)(8)Ga-DOTATOC PET/CT and contrast-enhanced MRI. Eur J Nucl Med mol Imaging, 39, 1409-1415.

Al-Mefty, O., Topsakal, C., Pravdenkova, S., Sawyer, J.R., & Harrison, M.J. 2004. Radiation-induced meningiomas: clinical, pathological, cytogenetic, and cytogenetic characteristics.

[Ambekar S<sup>1</sup>](#), [Sharma M](#), [Madhugiri VS](#), [Nanda A](#): Trends in intracranial meningioma surgery and outcome: a Nationwide Inpatient Sample database analysis from 2001 to 2010. *J Neurooncol.* 2013 Sep;114(3):299-307. Epub 2013 Jul 13.

Andersen, C. & Jensen, F.T. Differences in blood-tumour-barrier leakage of human intracranial tumours: quantitative monitoring of vasogenic oedema and its response to glucocorticoid treatment. *Acta Neurochir.(Wien.)* 1998, 140, (9) 919-924

Barnholtz-Sloan, J.S. & Kruchko, C. 2007. Meningiomas: causes and risk factors. *Neurosurg.Focus.*, 23, (4) E2

Bartolomei M et al. Peptide receptor radionuclide therapy with 90-Y-Dotatoc in recurrent meningioma; *Eur J Nucl. Med.Mol. Imaging*(2009) 36: 1407-1416

Bartolomei, M., Bodei, L., De, C.C., Grana, C.M., Cremonesi, M., Botteri, E., Baio, S.M., Arico, D., Sansovini, M., & Paganelli, G. 2009. Peptide receptor radionuclide therapy with (90)Y-DOTATOC in recurrent meningioma. *Eur.J.Nucl.Med.Mol.Imaging*, 36, (9) 1407-1416

Bashir, A., Ziebell, M., Fugleholm, K. & Law, I. (2015). A Potential Role of 68Ga-DOTATOC PET in Modifying Eligibility to Surgery in Patients with Recurrent Meningioma. *J Nucl Med Radiat Ther*, 6, 256.

Blitshteyn, S., Crook, J.E., & Jaeckle, K.A. 2008. Is there an association between meningioma and hormone replacement therapy? *J.Clin.Oncol.*, 26, (2) 279-282

[Bos D<sup>1</sup>](#), [Poels MM<sup>1</sup>](#), [Adams HH<sup>1</sup>](#), [Akoudad S<sup>1</sup>](#), [Cremers LG<sup>1</sup>](#), [Zonneveld HI<sup>1</sup>](#), [Hoogendam YY<sup>1</sup>](#), [Verhaaren BF<sup>1</sup>](#), [Verlinden VJ<sup>1</sup>](#), [Verbruggen JG<sup>1</sup>](#), [Peymani A<sup>1</sup>](#), [Hofman A<sup>1</sup>](#), [Krestin GP<sup>1</sup>](#), [Vincent AJ<sup>1</sup>](#), [Feelders RA<sup>1</sup>](#), [Koudstaal PJ<sup>1</sup>](#), [van der Lugt A<sup>1</sup>](#), [Ikram MA<sup>1</sup>](#), [Vernooij MW<sup>1</sup>](#). Prevalence, Clinical Management, and Natural Course of Incidental Findings on Brain MR Images: The Population-based Rotterdam Scan Study. *Radiology.* 2016 Nov;281(2):507-515. Epub 2016 Jun 23.

Bradac, G.B., Ferszt, R., Bender, A., & Schorner, W. 1986. Peritumoral edema in meningiomas. A radiological and histological study. *Neuroradiology*, 28, (4) 304-312

Buetow, M.P., Buetow, P.C., & Smirniotopoulos, J.G. 1991. Typical, atypical, and misleading features in meningioma. *Radiographics*, 11, (6) 1087-1106

Campbell, B.A., Jhamb, A., Maguire, J.A., Toyota, B., & Ma, R. 2009. Meningiomas in 2009: controversies and future challenges. *Am.J.Clin.Oncol.*, 32, (1) 73-85

Chamberlain MC, Denice D et al; Temozolomide for treatment-resistant recurrent meningioma; *J.Neurooncol*; 78(3) 27—278

Chamberlain MC; Adjuvant combined modality therapy for malignant meningiomas. *J Neurosurg.* 1996 May; 84(5):733-6.

Chamberlain MC; Hydroxyurea for recurrent surgery and radiation refractory high-grade meningioma; *J Neurooncol* 2012, 107, 315-321.

Chamberlain MC; The role of chemotherapy and targeted therapy in the treatment of intracranial meningioma; *Curr Opin Oncol* 2012, 24; 666-671

Chamberlain, M.C. & Glantz, M.J. 2008. Interferon-alpha for recurrent World Health Organization grade 1 intracranial meningiomas. *Cancer*, 113, (8) 2146-2151

Chamberlain, M.C., Glantz, M.J., & Fadul, C.E. 2007. Recurrent meningioma: salvage therapy with long-acting somatostatin analogue. *Neurology*, 69, (10) 969-973

Chamberlain, M.C., Tsao-Wei, D.D., & Groshen, S. 2004. Temozolomide for treatment-resistant recurrent meningioma. *Neurology*, 62, (7) 1210-1212

Chamberlain, M.C., Tsao-Wei, D.D., & Groshen, S. 2006. Salvage chemotherapy with CPT-11 for recurrent meningioma. *J.Neurooncol.*, 78, (3) 271-276

Combs, S.E., Welzel, T., Habermehl, D., Rieken, S., Dittmar, J. O., Kessel, K., Jakel, O., Haberkorn, U. & Debus, J. (2013). Prospective evaluation of early treatment outcome in patients with meningiomas treated with particle therapy based on target volume definition with MRI and <sup>68</sup>Ga-DOTATOC-PET. *Acta Oncol*, 52, 514-520.

Commins, D.L., Atkinson, R.D., & Burnett, M.E. 2007. Review of meningioma histopathology. *Neurosurg.Focus.*, 23, (4) E3

Cruccu G, Gronseth G, Alksne J, et al. AAN-EFNS guidelines on trigeminal neuralgia management. *Eur J Neurol* 2008;15:1013-28.

Custer, B., Longstreth, W.T., Jr., Phillips, L.E., Koepsell, T.D., & Van, B.G. 2006. Hormonal exposures and the risk of intracranial meningioma in women: a population-based case-control study. *BMC.Cancer*, 6, 152

Dansk Hovedpine Selskab. Referenceprogram: Diagnostik og behandling af hovedpinesygdomme og ansigtssmerter. 2010.

Dansk Neuro Onkologisk Gruppe (DNOG), Retningslinjer for behandling af intrakranielle gliomer hos voksne, 2016.

Eisenhauer, E.A., Therasse, P., Bogaerts, J., Schwartz, L.H., Sargent, D., Ford, R., Dancey, J., Arbuck, S., Gwyther, S., Mooney, M., Rubinstein, L., Shankar, L., Dodd, L., Kaplan, R., Lacombe, D., & Verweij, J. 2009. New response evaluation criteria in solid tumours: revised RECIST guideline (version 1.1). *Eur.J.Cancer*, 45, (2) 228-247

Englot, D.J., et al., Seizures in supratentorial meningioma: a systematic review and metaanalysis. *J Neurosurg*, 2016. 124(6): p. 1552-61

Forsyth, P.A. & Posner, J.B. 1993. Headaches in patients with brain tumors: a study of 111 patients. *Neurology*, 43, (9) 1678-1683

Fuentes, S., Chinot, O., Dufour, H., Paz-Paredes, A., Metellus, P., Barrie-Attarian, M., & Grisoli, F. 2004. [Hydroxyurea treatment for unresectable meningioma]. *Neurochirurgie*, 50, (4) 461-467

Gabeau-Lacet, D., Engler, D., Gupta, S., Scangas, G.A., Betensky, R.A., Barker, F.G., Loeffler, J.S., Louis, D.N., & Mohapatra, G. 2009. Genomic profiling of atypical meningiomas associates gain of 1q with poor clinical outcome. *J.Neuropathol.Exp.Neurol.*, 68, (10) 1155-1165

Galanis, E., Buckner, J.C., Maurer, M.J., Sykora, R., Castillo, R., Ballman, K.V., & Erickson, B.J. 2006. Validation of neuroradiologic response assessment in gliomas: measurement by RECIST, two-dimensional, computer-assisted tumor area, and computer-assisted tumor volume methods. *Neuro.Oncol.*, 8, (2) 156-165

Galldiks, N., Albert, N.L., Sommerauer, M., Grosu, A.L., Ganswindt, U., Law, I., Preusser, M., Le Rhun, E., Vogelbaum, M. A., Zadeh, G., Dhermain, F., Weller, M., Langen, K.J. & Tonn, J.C. (2017). PET Imaging in Patients with Meningioma – Report of the RANO/PET Group. *Neuro Oncol.*

Gjerris, F. & Brennum, J. 2004, "Tumorer i nervesystemet," In *Klinisk Neurologi og Neurokirurgi*, 4 ed. O. B. Paulson, F. Gjerris, & P. S. Sørensen, eds., København: FADLs Forlag, pp. 393-417.  
Goldbrunner R, Minniti G, Weller M et al; EANO guidelines for the diagnosis and treatment of meningiomas; *Lancet Oncol* 2016; 17 e383-91

Goodwin JW, Crowley J, Eyre HJ, Strafford B et al; A phase II evaluation of tamoxifen in unresectable or refractory meningiomas: a Southwest Oncology Group study; *J Neurooncol* 1993; 15(1) 75-77

Goyal, L.K., Suh, J.H., Mohan, D.S., Prayson, R.A., Lee, J., & Barnett, G.H. 2000. Local control and overall survival in atypical meningioma: a retrospective study. *Int.J.Radiat.Oncol.Biol.Phys.*, 46, (1) 57-61

Graf, R., Nyuyki, F., Steffen, I. G., Michel, R., Fahdt, D., Wust, P., Brenner, W., Budach, V., Wurm, R. & Plotkin, M. (2013). Contribution of 68Ga-DOTATOC PET/CT to target volume delineation of skull base meningiomas treated with stereotactic radiation therapy. *Int J Radiat Oncol Biol Phys*, 85, 68-73.

[Grunberg SM<sup>1</sup>](#), [Weiss MH](#); Lack of efficacy of megestrol acetate in the treatment of unresectable meningioma. *J Neurooncol.* 1990 Feb;8(1):61-5.

Grunberg, S. M. Phase III Double-blind Randomized Placebo-Controlled Study of Mifepristone (RU) for the treatment of Unresectable Meningiomas. *Proc ASCO*, 20: abst no 222 . 2001.

Grunberg, S.M., Weiss, M.H., Russell, C.A., Spitz, I.M., Ahmadi, J., Sadun, A., & Sitruk-Ware, R. 2006. Long-term administration of mifepristone (RU486): clinical tolerance during extended treatment of meningioma. *Cancer Invest*, 24, (8) 727-733

Grunberg, S.M., Weiss, M.H., Spitz, I.M., Ahmadi, J., Sadun, A., Russell, C.A., Lucci, L., & Stevenson, L.L. 1991. Treatment of unresectable meningiomas with the antiprogestosterone agent mifepristone. *J.Neurosurg.*, 74, (6) 861-866

Hahn, B.M., Schrell, U.M., Sauer, R., Fahlbusch, R., Ganslandt, O., & Grabenbauer, G.G. 2005. Prolonged oral hydroxyurea and concurrent 3d-conformal radiation in patients with progressive or recurrent meningioma: results of a pilot study. *J.Neurooncol.*, 74, (2) 157-165 available from: PM:16193387

Hakyemez, B., Erdogan, C., Bolca, N., Yildirim, N., Gokalp, G., & Parlak, M. 2006. Evaluation of different cerebral mass lesions by perfusion-weighted MR imaging. *J.Magn Reson.Imaging*, 24, (4) 817-824

Halliday, J. & Fernandes, H. 2010. Meningioma recurrence: the efficacy and cost-effectiveness of current screening. *Br.J.Neurosurg.*, 24, (1) 55-61

[Hasselid BF<sup>1</sup>](#), [Meling TR](#), [Rønning P](#), [Scheie D](#), [Helseth E](#). Surgery for convexity meningioma: Simpson Grade I resection as the goal: clinical article. *J Neurosurg.* 2012 Dec;117(6):999-1006. Epub 2012 Oct 12.

Improved Detection of Transosseous Meningiomas Using (68)Ga-DOTATATE PET-CT Compared to Contrast-Enhanced MRI. *J Nucl Med.*

Institut for Rationel Farmakoterapi. Antiepileptika. 2009.

J.Neurosurg., 100, (6) 1002-1013

Jadid KD, Feychting M, Höjjer J, Hylin S, Kihlström L, Mathiesen T.

Jhawar, B.S., Fuchs, C.S., Colditz, G.A., & Stampfer, M.J. 2003. Sex steroid hormone exposures and risk for meningioma. J.Neurosurg., 99, (5) 848-853

Johansen, J.S., Rahbek, J., Møller, K., & Jensen, L. 2004. Rehabilitering i Danmark.

Kaba, S.E., DeMonte, F., Bruner, J.M., Kyritsis, A.P., Jaeckle, K.A., Levin, V., & Yung, W.K. 1997. The treatment of recurrent unresectable and malignant meningiomas with interferon alpha-2B. Neurosurgery, 40, (2) 271-275

Kaley T et al: Historical benchmarks for medical therapy trials in surgery- and radiation refractory meningeoma; a RANO review: Neuro-Oncology 2014; 16(6), 829-840

Kaley T, Wen P, Schiff D et al; Phase II trial of sunitinib for recurrent and progressive atypical and anaplastic meningioma; Neuro oncol 2015; 17(1), 116-121

Kunz, W. G., Jungblut, L. M., Kazmierczak, P. M., Vettermann, F. J., Bollenbacher, A., Tonn, J. C., Schichor, C., Rominger, A., Albert, N. L., Bartenstein, P., Reiser, M. F. & Cyran, C. C. (2017).

Kurland, L.T., Schoenberg, B.S., Annegers, J.F., Okazaki, H., & Molgaard, C.A. 1982. The incidence of primary intracranial neoplasms in Rochester, Minnesota, 1935-1977. Ann.N.Y.Acad.Sci., 381, 6-16

Lamberts, S.W., Tanghe, H.L., Avezaat, C.J., Braakman, R., Wijngaarde, R., Koper, J.W., & de, J.H. 1992. Mifepristone (RU 486) treatment of meningiomas. J.Neurol.Neurosurg.Psychiatry, 55, (6) 486-490

Lee, E., Grutsch, J., Persky, V., Glick, R., Mendes, J., & Davis, F. 2006. Association of meningioma with reproductive factors. Int.J.Cancer, 119, (5) 1152-1157

Lee, HL. & Sade, B. 2009, "Operative outcome following meningeoma surgery: A personal experience of 600 cases.," In Meningeomas. Diagnosis, treatment and outcome., J. Lee, ed., London: Springer-Verlag, pp. 209-212.

Lee, J. 2009. Meningeomas. Diagnosis, treatment and outcome. London, Springer-Verlag.  
Levin, V.A., Bidaut, L., Hou, P., Kumar, A.J., Wefel, J.S., Bekele, B.N., Prabhu, S., Loghin, M., Gilbert, M.R., & Jackson, E.F. 2010. Randomized Double-Blind Placebo-Controlled Trial of Bevacizumab Therapy for Radiation Necrosis of the Central Nervous System. Int.J.Radiat.Oncol.Biol.Phys.

Lieu, A.S. & Howng, S.L. 2000. Intracranial meningiomas and epilepsy: incidence, prognosis and influencing factors. Epilepsy Res., 38, (1) 45-52 available from:

Louis, D.N. 2007. WHO Classification of Tumours of the Central Nervous System, 4 ed. Lyon, International Agency for Research of Cancer.

Loven, D., Hardoff, R., Sever, Z.B., Steinmetz, A.P., Gornish, M., Rappaport, Z.H., Fenig, E., Ram, Z., & Sulkes, A. 2004. Non-resectable slow-growing meningiomas treated by hydroxyurea. J.Neurooncol., 67, (1-2) 221-226

Lyngberg AC, Rasmussen BK, Jorgensen T, Jensen R. Has the prevalence of migraine and tension-type headache changed over a 12-year period? A Danish population survey. Eur J Epidemiol 2005;20:243-9.

Macdonald, D.R., Cascino, T.L., Schold, S.C., Jr., & Cairncross, J.G. 1990. Response criteria for phase II studies of supratentorial malignant glioma. *J.Clin.Oncol.*, 8, (7) 1277-1280

Mason WP, Gentili F, Macdonalds DR et al; Stabilization of disease progression by hydroxyurea in patients with recurrent or unresectable meningioma; *J neurosurg* 2002, 97(2) 341-346

Mason, W.P., Gentili, F., Macdonald, D.R., Hariharan, S., Cruz, C.R., & Abrey, L.E. 2002. Stabilization of disease progression by hydroxyurea in patients with recurrent or unresectable meningioma. *J.Neurosurg.*, 97, (2) 341-346

Muhr, C., Gudjonsson, O., Lilja, A., Hartman, M., Zhang, Z.J., & Langstrom, B. 2001. Meningioma treated with interferon-alpha, evaluated with [(11)C]-L-methionine positron emission tomography. *Clin.Cancer Res.*, 7, (8) 2269-2276

Nakamura, M., Roser, F., Michel, J., Jacobs, C., & Samii, M. 2003. The natural history of incidental meningiomas. *Neurosurgery*, 53, (1) 62-70

Nayak L, Fabio M, Rudnick J et al; Atypical and anaplastic meningiomas treated with bevacizumab. *J neurooncol* 2012.109; 187-193

Nayak L, Fabio M, Rudnick J et al; *J neurooncol*(2012) 109; 187-193

Newton HB; Hydroxyurea chemotherapy in the treatment of meningeomas; *Neurosurg focus* 2007, 23(4)E11

Newton, H.B. 2007. Hydroxyurea chemotherapy in the treatment of meningiomas. *Neurosurg.Focus.*, 23, (4) E11

Newton, H.B., Slivka, M.A., & Stevens, C. 2000. Hydroxyurea chemotherapy for unresectable or residual meningioma. *J.Neurooncol.*, 49, (2) 165-170

Norden AD, Raizer JJ, Abray LE et al; Phase II trails of erlotinib or gefitinib in patients with recurrent meningeoma; *J neurooncol* 2010; 12(s4):iv75-iv76

Norden, A.D., Drappatz, J., & Wen, P.Y. 2007. Targeted drug therapy for meningiomas. *Neurosurg.Focus.*, 23, (4) E12

Norden, A.D., Drappatz, J., & Wen, P.Y. 2009. Advances in meningioma therapy. *Curr.Neurol.Neurosci.Rep.*, 9, (3) 231-240

Nyuyki, F., Plotkin, M., Graf, R., Michel, R., Steffen, I., Denecke, T., Geworski, L., Fahdt, D., Brenner, W. & Wurm, R. (2010). Potential impact of (68)Ga-DOTATP PET/CT on stereotactic radiotherapy planning of meningiomas. *Eur J Nucl Med Mol Imaging*, 37, 310-318.

Olivero, W.C., Lister, J.R., & Elwood, P.W. 1995. The natural history and growth rate of asymptomatic meningiomas: a review of 60 patients. *J.Neurosurg.*, 83, (2) 222-224

Park, B. J., Kim, H. K., Sade, B., & Lee, J. 2009, "Epidemiology," In *Meningeomas. Diagnosis, treatment and outcome.*, J. Lee, ed., London: Springer-Verlag, pp. 11-14.

Perry, A., Stafford, S.L., Scheithauer, B.W., Suman, V.J., & Lohse, C.M. 1997. Meningioma grading: an analysis of histologic parameters. *Am.J.Surg.Pathol.*, 21, (12) 1455-1465

Pollak, L., Walach, N., Gur, R., & Schiffer, J. 1998. Meningiomas after radiotherapy for tinea capitis--still no history. *Tumori*, 84, (1) 65-68

[Poon MT<sup>1</sup>](#), [Fung LH](#), [Pu JK](#), [Leung GK](#): Outcome of elderly patients undergoing intracranial meningioma resection--a systematic review and meta-analysis. [Br J Neurosurg](#). 2014 Jun;28(3):303-9.. Epub 2013 Sep 27.

Preusser M, Spiegl-Kreinecker S, Lötsch et al: Trabectedin has promising antineoplastic activity in high-grade meningioma. *Cancer* 2012, 118: 5038-49

Rachinger, W., Stoecklein, V. M., Terpolilli, N. A., Haug, A. R., Ertl, L., Pöschl, J., Schüller, U., Schichor, C., Thon, N. & Tonn, J. C. (2015). Increased 68Ga-DOTATATE uptake in PET imaging discriminates meningioma and tumor-free tissue. *J Nucl Med*, 56, 347-353.

Radhakrishnan, K., Mokri, B., Parisi, J.E., O'Fallon, W.M., Sunku, J., & Kurland, L.T. 1995. The trends in incidence of primary brain tumors in the population of Rochester, Minnesota. *Ann.Neurol.*, 37, (1) 67-73

Ragel, B. & Jensen, R.L. 2003. New approaches for the treatment of refractory meningiomas. *Cancer Control*, 10, (2) 148-158

Rasmussen BK. Epidemiology of headache. *Cephalalgia* 1995;15:45-68.

Rockhill, J., Mrugala, M., & Chamberlain, M.C. 2007. Intracranial meningiomas: an overview of diagnosis and treatment. *Neurosurg.Focus.*, 23, (4) E1

Rogers, L. & Mehta, M. 2007. Role of radiation therapy in treating intracranial meningiomas. *Neurosurg.Focus.*, 23, (4) E4

Rosenthal, M.A., Ashley, D.L., & Cher, L. 2002. Treatment of high risk or recurrent meningiomas with hydroxyurea. *J.Clin.Neurosci.*, 9, (2) 156-158

Russell, E.J., George, A.E., Kricheff, I.I., & Budzilovich, G. 1980. Atypical computed tomography features of intracranial meningioma: radiological-pathological correlation in a series of 131 consecutive cases. *Radiology*, 135, (3) 673-682

Sadamori, N., Shibata, S., Mine, M., Miyazaki, H., Miyake, H., Kurihara, M., Tomonaga, M., Sekine, I., & Okumura, Y. 1996. Incidence of intracranial meningiomas in Nagasaki atomic-bomb survivors. *Int.J.Cancer*, 67, (3) 318-322

Sadetzki, S., Modan, B., Chetrit, A., & Freedman, L. 2000. An iatrogenic epidemic of benign meningioma. *Am.J.Epidemiol.*, 151, (3) 266-272

Schankin, C.J., Ferrari, U., Reinisch, V.M., Birnbaum, T., Goldbrunner, R., & Straube, A. 2007. Characteristics of brain tumour-associated headache. *Cephalalgia*, 27, (8) 904-911

Schrell, U.M., Rittig, M.G., Anders, M., Koch, U.H., Marschalek, R., Kiesewetter, F., & Fahlbusch, R. 1997. Hydroxyurea for treatment of unresectable and recurrent meningiomas. II. Decrease in the size of meningiomas in patients treated with hydroxyurea. *J.Neurosurg.*, 86, (5) 840-844

Shoshan, Y., Chernova, O., Juen, S.S., Somerville, R.P., Israel, Z., Barnett, G.H., & Cowell, J.K. 2000. Radiation-induced meningioma: a distinct molecular genetic pattern? *J.Neuropathol.Exp.Neurol.*, 59, (7) 614-620

Simpson, D. 1957. The recurrence of intracranial meningiomas after surgical treatment. *J.Neurol.Neurosurg.Psychiatry*, 20, (1) 22-39

- Sinha, S., Bastin, M.E., Wardlaw, J.M., Armitage, P.A., & Whittle, I.R. 2004. Effects of dexamethasone on peritumoural oedematous brain: a DT-MRI study. *J.Neurol.Neurosurg.Psychiatry*, 75, (11) 1632-1635
- Skjoeth, J. & Bjerre, P.K. 1997. Effect of glucocorticoids on ICP in patients with a cerebral tumour. *Acta Neurol.Scand.*, 96, (3) 167-170
- Smith, J.S., Quinones-Hinojosa, A., Harmon-Smith, M., Bollen, A.W., & McDermott, M.W. 2005. Sex steroid and growth factor profile of a meningioma associated with pregnancy. *Can.J.Neurol.Sci.*, 32, (1) 122-127
- Soyuer, S., Chang, E.L., Selek, U., Shi, W., Maor, M.H., & DeMonte, F. 2004. Radiotherapy after surgery for benign cerebral meningioma. *Radiother.Oncol.*, 71, (1) 85-90
- Strojan, P., Popovic, M., & Jereb, B. 2000. Secondary intracranial meningiomas after high-dose cranial irradiation: report of five cases and review of the literature. *Int.J.Radiat.Oncol.Biol.Phys.*, 48, (1) 65-73
- Sundhedsstyrelsen, Forløbsprogram for rehabilitering af voksne med erhvervet hjerneskade, 2011
- Sundhedsstyrelsen, Forløbsprogram for rehabilitering og palliation i forbindelse med kræft, 2012
- Sundhedsstyrelsen, Hjerneskaderehabilitering – en medicinsk teknologivurdering, 2011
- Sundhedsstyrelsen, Opfølgingsprogram for hjernekræft 2015.
- Sundhedsstyrelsen. Cancerregisteret 2008. 2009. Sundhedsstyrelsen.
- Sundhedsstyrelsen. Referenceprogram for epilepsi. 2005b.
- Styrelsen for Patientsikkerhed, Vejledning om helbreds krav til kørekort, version 1.0, august 2017
- Systahl K et al. Somatostation receptortargeted radionuclide therapy for progressive meningioma: benefit linked to <sup>68</sup>Ga-DOTATOC/-TOC update. *Neuro-Oncology* 2016; 18(11). 1538-1547
- [Van der Vossen S](#), [Schepers VP](#), [Berkelbach van der Sprenkel JW](#), [Visser-Meily JM](#), [Post MW](#): Cognitive and emotional problems in patients after cerebral meningioma surgery. [J Rehabil Med](#). 2014 May;46(5):430-7.
- Vernooij, M.W., Ikram, M.A., Tanghe, H.L., Vincent, A.J., Hofman, A., Krestin, G.P., Niessen, W.J., Breteler, M.M., & van der Lugt, A. 2007. Incidental findings on brain MRI in the general population. *N.Engl.J.Med.*, 357, (18) 1821-1828
- Virgoline, I., Abrosini, V., Bomanji, J. B., Baum, R. P., Fanti, S., Gabriel, M., Papathanasiou, N., D., Pepe, G., Oyen, W., De Cristoforo, C. & Chiti, A. (2010). Procedure guidelines for PET/CT tumour in imagint with 68Ga-DOTA-conjugated peptides: 68Ga-DOTA-TOC, 68Ga-DOTA-NOC, 68Ga-DOTA-TATE. *EUR J Nucl Med Mol Imaging*, 37, 2004-2010.
- Wen PY, Yung Wk, Lamborn KR et al; Phase II study of Imatinib methylate(Gleevec) for recurrent meningiomas(north American Brain Tumor Consortium study 01-08) *Neuro Oncol* 2009; 11; 853-860



Wen, P.Y., Macdonald, D.R., Reardon, D.A., Cloughesy, T.F., Sorensen, A.G., Galanis, E., Degroot, J., Wick, W., Gilbert, M.R., Lassman, A.B., Tsien, C., Mikkelsen, T., Wong, E.T., Chamberlain, M.C., Stupp, R., Lamborn, K.R., Vogelbaum, M.A., van den Bent, M.J., & Chang, S.M. 2010. Updated response assessment criteria for high-grade gliomas: response assessment in neuro-oncology working group. *J.Clin.Oncol.*, 28, (11) 1963-1972

Weston, G.J., Martin, A.J., Mufti, G.J., Strong, A.J., & Gleeson, M.J. 2006. Hydroxyurea treatment of meningiomas: a pilot study. *Skull.Base.*, 16, (3) 157-160

Wigertz, A., Lonn, S., Mathiesen, T., Ahlbom, A., Hall, P., & Feychting, M. 2006. Risk of brain tumors associated with exposure to exogenous female sex hormones. *Am.J.Epidemiol.*, 164, (7) 629-636

[Wong JM<sup>1</sup>](#), [Panchmatia JR](#), [Ziewacz JE](#), [Bader AM](#), [Dunn IF](#), [Laws ER](#), [Gawande AA](#). Patterns in neurosurgical adverse events: intracranial neoplasm surgery [Neurosurg Focus](#). 2012 Nov;33(5):E16.

Xue H, Sveinsson O, Tomson T, Mathiesen T. Intracranial meningiomas and seizures: a review of the literature. *Acta Neurochir* 2015; 157: 1541-8.

Yongli Ji, Rankin C, Sherrod A et al. ; Double-Blind Phase III Randomized Trial of the Antiprogestin Agent Mifepristone in the Treatment of Unresectable Meningioma: SWOG S9005. *J Clin Oncol* 2015 33; 4093-4098